

ANALISIS ASUHAN KEPERAWATAN PADA PASIEN *STROKE HEMORAGIK* DENGAN PENURUNAN KAPASITAS ADAPTIF INTRAKRANIAL MENGGUNAKAN INTERVENSI *RANGE OF MOTION (ROM) PASIF* DI RSUP. DR WAHIDIN SUDIROHUSODO MAKASSAR



Tugas Akhir Ners

Diajukan untuk Memenuhi Salah Satu Syarat Memperoleh Gelar Ners Jurusan Keperawatan pada Fakultas Kedokteran dan Ilmu Kesehatan UIN Alauddin Makassar

Oleh:

NABILA RANI ASHFAQ, S.KEP

NIM: 70900122049

**FAKULTAS KEDOKTERAN DAN ILMU KESEHATAN
UIN ALAUDDIN MAKASSAR**

2023

ANALISIS ASUHAN KEPERAWATAN PADA PASIEN *STROKE HEMORAGIK* DENGAN PENURUNAN KAPASITAS ADAPTIF INTRAKRANIAL MENGGUNAKAN INTERVENSI *RANGE OF MOTION* (ROM) PASIF DI RSUP. DR WAHIDIN SUDIROHUSODO MAKASSAR



Tugas Akhir Ners

Oleh:

NABILA RANI ASHFAQ, S.KEP

NIM: 70900122049

FAKULTAS KEDOKTERAN DAN ILMU KESEHATAN

UIN ALAUDDIN MAKASSAR

2023

PERNYATAAN KEASLIAN TUGAS AKHIR NERS

Mahasiswa yang bertanda tangan dibawah ini:

Nama : Nabila Rani Ashfaq, S.Kep
NIM : 70900122049
Tempat/Tgl.Lahir : Makassar, 28 April 2001
Jurusan/Prodi/Konsentrasi : Keperawatan
Fakultas : Kedokteran dan Ilmu Kesehatan
Judul : Analisis Asuhan Keperawatan Pada Pasien Stroke Hemoragik dengan Penurunan Kapasitas Adaptif Intrakranial Menggunakan Intervensi *Range of Motion (RoM) pasif* RSUP.Dr Wahidin Sudirohusodo Makassar

Menyatakan dengan sesungguhnya dan penuh kesadaran bahwa Tugas Akhir Ners ini benar adalah hasil karya sendiri. Jika di kemudian hari terbukti bahwa tugas akhir ini merupakan duplikat, tiruan, plagiat, atau dibuat oleh orang lain, sebagian atau seluruhnya, maka tugas akhir ners ini dan gelar yang diperoleh karenanya batal demi hukum.

Makassar, 28 November 2023
Penyusun,



Naabila Rani Ashfaq, S.Kep
NIM:70300122049

PENGESAHAN TUGAS AKHIR NERS

Tugas Akhir Ners yang berjudul “Analisis Asuhan Keperawatan Pada Pasien Stroke Hemoragik Dengan Penurunan Kapasitas Adaptif Intrakranial Menggunakan Intervensi *Range Of Motion (RoM) Pasif* Di RSUP. Dr Wahidin Sudirohusodo Makassar”, yang disusun oleh Nabila Rani Ashfaq, S.Kep, NIM : 70900122049, mahasiswa program studi Profesi Ners Jurusan Keperawatan Fakultas Kedokteran dan Ilmu Kesehatan UIN Alauddin Makassar, telah diuji dan dipertahankan dalam sidang munaqasyah yang diselenggarakan pada hari Kamis, Tanggal 21 Desember 2023 M bertepatan dengan 06 Jumadil Akhir 1445 H, dinyatakan telah dapat diterima sebagai salah satu syarat untuk memperoleh gelar Ners dalam program studi profesi Ners, Jurusan Keperawatan.

DEWAN PENGUJI

Ketua : Dr.Hasnah,S.Sit.,S.Kep.,Ns.,M.Kes : (.....)

Sekretaris : Eny Sutria, S.Kep.,Ns., M.Kes : (.....)

Munaqisy I : Dr. Patima, S.Kep.,Ns.,M.Kes : (.....)

Munaqisy II : H. Abdul Rahim, Lc.,M.Pd.I : (.....)

Pembimbing I : Andi Budiyanto Adiputra, S.Kep.,Ns.,M.Kep : (.....)

PembimbingII : Eva Yustilawati, S.Kep.,Ns.,M.Kep : (.....)

Diketahui oleh :
Dekan Fakultas Kedokteran dan Ilmu
Kesehatan UIN Alauddin Makassar,



KATA PENGANTAR



Puji syukur atas kehadiran Allah SWT, yang telah melimpahkan Rahmat dan Hidayah-Nya sehingga penulis dapat menyelesaikan tugas akhir ners ini. Shalawat serta salam kita limpahkan untuk junjungan kita Nabi Muhammad SAW.

Tugas akhir ners ini yang berjudul “Analisis Asuhan Keperawatan Pada Pasien *Stroke Hemoragik* Dengan Penurunan Kapasitas Adaptif Intrakranial Menggunakan Intervensi *Range Of Motion (RoM)* Pasif Di RSUP. Dr Wahidin Sudirohusodo Makassar” ini dibuat untuk memenuhi salah satu persyaratan dalam menempuh pendidikan di Program Studi Profesi Ners Jurusan Keperawatan, Fakultas Kedokteran dan Ilmu Kesehatan UIN Alauddin Makassar.

Dalam penyusunan karya akhir ners ini, penulis menyadari bahwa karya ini masih jauh dari kata sempurna dan pada saat penyusunannya penulis banyak menghadapi hambatan dan kesulitan, namun berkat bantuan berbagai pihak serta doa akhirnya karya ners ini dapat diselesaikan. Oleh karena itu pada kesempatan ini penulis ingin menyampaikan rasa terima kasih dan penghargaan setinggi-tingginya kepada orang tua tercinta Ayahanda Ir. Ashfaq Munir dan Ibunda Ir. Rosdiana, atas kasih sayang dan rasa cinta tulus memberikan nilai-nilai kehidupan serta selalu mendidik, mendoakan dan berkorban sedemikian banyak, mengajarkan nilai-nilai kehidupan serta selalu memberi semangat dan menuntun penulis untuk selalu berdoa dalam tiap usaha.

Sekian Ucapan terima kasih yang tulus, penghormatan serta penghargaan paling tinggi kepada:

1. Prof. Dr. Hamdan Juhannis MA.PhD, selaku Rektor UIN Alauddin Makassar beserta seluruh staf dan jajarannya.

2. Dr. dr. Dewi Setiawati, Sp.Og.,M.Kes selaku Dekan Fakultas Kedokteran dan Ilmu Kesehatan, pimpinan fakultas sejawaran, serta Staf Akademik yang telah membantu administrasi penulis.
3. Dr. Hasnah, S.Sit.,S.Kep.,Ns.,M.Kes selaku Ketua Program Studi Profesi Ners dan Eny Sutria, S.Kep.,Ns.,M.Kep selaku Sekretaris Program Studi Profesi Ners beserta staf dan dosen pengajar yang telah memberikan ilmu serta bimbingan dengan ikhlas dan sabar kepada penulis.
4. Andi Budiyanto, S.Kep.,Ns.,M.Kep selaku pembimbing I dan Eva Yustilawati,S.Kep.,Ns.,M.Kep selaku pembimbing II atas segala bimbingan, arahan dan bantuannya sehingga penulis mampu merampungkan tugas akhir ini.
5. Dr. Patima, S.Kep.,Ns.,M.Kes selaku penguji I dan H.Abdul Rahim, Lc.,M.Pd.I selaku penguji II karena telah meluangkan waktu untuk memberikan saran dan kritik yang membangun untuk perbaikan tugas akhir ini.
6. Kepala Ruangan ICU beserta jajarannya di RSUP Dr. Wahidin Sudirohusodo Makassar yang telah memberikan kesempatan kepada saya untuk melakukan pemberian asuhan keperawatan.
7. Kepada keluarga besar penulis yang telah memberi motivasi dan doanya. Terima kasih telah menjadi penyemangat yang sangat luar biasa sehingga penulis dapat menyelesaikan tugas akhir ners ini.
8. Kepada teman-teman saya semuanya, yang tidak bisa saya sebutkan satu persatu. Terima kasih atas dukungannya

Akhir kata penulis mengucapkan permohonan maaf atas segala kesalahan yang mungkin saja terjadi. Bahwa kesalahan tersebut murni dari penulis sebagai manusia dan segala hal positif serta yang bermanfaat dalam tulisan ini datangnya dari Allah SWT. Penulis sangat berkenan menerima kritik dan saran untuk melengkapi tugas akhir ini. Penulis berharap ada banyak manfaat yang dapat diambil, bahwa tulisan-tulisan ini akan bermanfaat bagi siapa saja yang membacanya.

Wassalamualaikum Warahmatullahi Wabarakatuh.

Makassar, 28 November 2023

Penulis




NABILA RANI ASHFAQ, S.KEP



DAFTAR ISI

Sampul	
PERNYATAAN KEASLIAN TUGAS AKHIR NERS	i
KATA PENGANTAR	ii
DAFTAR ISI	v
BAB I PENDAHULUAN	1
A. Latar Belakang	1
B. Rumusan Masalah	4
C. Tujuan Penelitian	4
D. Manfaat Penelitian	5
BAB II TINJAUAN PUSTAKA	6
A. Konsep Medis	6
B. Konsep Keperawatan	16
C. Konsep Asuhan Keperawatan	18
D. <i>Evidence Based Practice In Nursing</i>	35
BAB III METODOLOGI PENELITIAN	38
A. Desain Penelitian	38
B. Subjek Penelitian	38
C. Fokus Penelitian	38
D. Instrumen Penelitian	39
E. Prosedur Pengambilan Data	39
F. Tempat dan Waktu Penelitian	39
G. Analisis Data dan Penyajian Data	39
H. Etika Penelitian	40
BAB IV LAPORAN KASUS	42
A. Pengkajian	42
B. Diagnosis Keperawatan	57
C. Intervensi	59
D. Implementasi	64
E. Evaluasi	85

BAB V PEMBAHASAN	104
A. Analisis Pengkajian Keperawatan	104
B. Analisis Diagnosis Keperawatan	105
C. Analisis Intervensi Keperawatan	117
D. Analisis Implementasi Keperawatan	112
E. Analisis Evaluasi Keperawatan	114
F. Analisis Intervensi <i>Evidence Based Practice In Nursing</i>	117
BAB VI PENUTUP	123
A. Kesimpulan	123
B. Saran-saran	124
ABSTRAK	125
Daftar Pustaka	127
Lampiran	130
Daftar Riwayat Hidup	136



BAB I

PENDAHULUAN

A. Latar Belakang

Perawatan intensif merupakan unit perawatan untuk pasien dengan penyakit serius dan butuh pemantauan ketat. Unit perawatan intensif (ICU) menjadi bagian integral dari sistem perawatan kesehatan. Perawatan intensif adalah ruang rawat di rumah sakit yang mengobati pasien dengan perubahan fisiologi yang cepat memburuk yang mempunyai intensitas defek fisiologi satu organ ataupun mempengaruhi organ lainnya sehingga merupakan keadaan kritis yang dapat menyebabkan kematian. Perawatan intensif erat kaitannya dengan pasien kritis oleh karena memerlukan pencatatan medis yang berkesinambungan dan monitoring serta dengan cepat dapat dipantau perubahan yang terjadi atau akibat dari penurunan fungsi organ-organ tubuh lainnya. (Anik 2023)

Stroke menjadi penyebab kematian nomor dua dan penyebab kecacatan fisik nomor tiga di dunia. Berdasarkan data World Health Organization, (2021) setiap tahun terdapat 13,7 juta kasus terbaru akibat stroke dan kematian akibat penyakit stroke sekitar 5,5 juta. Diperkirakan 70% stroke terjadi di negara-negara yang memiliki penghasilan rendah dan menengah termasuk di negara Indonesia. Menurut American health association, (2022) per setiap 40 detik terdapat 1 kasus terbaru stroke dengan prevalensi 795.000 pasien stroke baru atau berulang terjadi setiap tahunnya.

Berdasarkan data Riset kesehatan dasar tahun 2018 prevalensi stroke tertinggi terdapat di Sulawesi Selatan (10,6%). Sementara itu di Sumatera Utara prevalensi kejadian stroke sebesar (9,3%). Prevalensi penyakit stroke juga meningkat seiring bertambahnya usia. Kasus stroke tertinggi adalah usia 75 tahun keatas (50,2%) dan lebih banyak pria (11.1%) dibandingkan dengan wanita (10,9%). (Riskesdas 2018)

Stroke yang tiba-tiba dapat menyebabkan kecacatan fisik dan mental serta kematian, baik pada usia produktif maupun pada usia lanjut. Stroke terbagi

menjadi stroke iskemik dan stroke hemoragik. Secara umum, sekitar 50% stroke hemoragik berakibat fatal, sementara hanya 20% stroke iskemik yang berakibat fatal. Stroke hemoragik terjadi karena pembuluh darah bocor (berdarah) di otak. Tekanan darah tinggi/hipertensi merupakan faktor resiko terpenting dalam hal keparahan risiko stroke. Faktor lain termasuk merokok, hiperlipidemia, fibrilasi atrium, penyakit jantung iskemik, penyakit katup jantung dan diabetes.(Hutagalung,2019). Stroke hemoragik dapat terjadi melalui berbagai mekanisme. Stroke hemoragik dapat terjadi melalui berbagai mekanisme. Stroke hemoragik yang berhubungan dengan hipertensi terjadi pada stroke dalam yang berasal dari arteri tembus seperti basal ganglia (50%), lobus otak (10% sampai 20%), talamus (15%), pons, dan batang otak (10% sampai 20%) dan serebelum (10%), stroke lobus yang terjadi pada pasien usia lanjut dikaitkan dengan angiopati amiloid serebral. (Setiawan 2020)

Tanda atau gejala klinis yang biasa adalah defisit neurologis fokal yang muncul tiba-tiba. Kehilangan kesadaran, muntah, sakit kepala, kejang, dan tekanan darah yang sangat tinggi dapat mengindikasikan stroke hemoragik. Sakit kepala adalah gejala awal yang paling umum pada pasien, seiring dengan perluasan hematoma, menyebabkan peningkatan TIK dan massa otak. Gejala lain yang mungkin terjadi antara lain kekakuan leher yang disebabkan oleh perdarahan di thalamus, caudate, dan cerebellum (Setiawan, 2020). Pasien stroke yang menderita kondisi gawat darurat memerlukan pemantauan status hemodinamik, seperti pemantauan kebugaran fungsi kardiovaskular. Hasil pengukuran hemodinamik ini dapat digunakan untuk menilai kondisi pasien secepat mungkin sehingga caregiver dapat memutuskan tindakan yang tepat untuk pasien. (Astuti 2022)

Hemodinamik merupakan segala sesuatu yang berkaitan dengan volume, jantung dan pembuluh darah. Hemodinamik ini diatur oleh sistem simpatik dan parasimpatik. Sistem peredaran darah ini terdiri dari jantung dan sistem pembuluh darah bercabang luas, yang fungsi utamanya adalah transportasi oksigen, nutrisi dan zat-zat lain serta panas ke seluruh tubuh. Dalam konteks

medis, istilah hemodinamik merujuk pada ukuran dasar fungsi kardiovaskuler, seperti tekanan arteri atau curah jantung. (Astuti 2022)

Pasien dalam keadaan penurunan kesadaran, terutama dengan kasus-kasus stroke dan cedera kepala pada umumnya akan memberi dampak pada tekanan darah menjadi tidak stabil. Pasien kritis yang diberikan sedasi akan mempengaruhi kesadaran yang menyebabkan penurunan kemampuan secara aktif yang dapat mengganggu sirkulasi darah dan kerja jantung. Oleh karena itu, penilaian dan penanganan hemodinamik merupakan bagian penting pada pasien ICU. Komponen pemantauan hemodinamik meliputi tekanan darah, nadi dan saturasi oksigen. (Mugi 2017)

Pasien stroke yang menderita kondisi gawat darurat memerlukan pemantauan status hemodinamik, seperti pemantauan kebugaran fungsi kardiovaskular. Hasil pengukuran hemodinamik ini dapat digunakan untuk menilai kondisi pasien secepat mungkin sehingga caregiver dapat memutuskan tindakan yang tepat untuk pasien. (Astuti 2022)

Allah juga sudah menyempurnakan fungsi tubuh manusia dengan proses metabolisme tubuh yang seimbang, hal ini sesuai dengan firman Allah dalam Surah Al Infithar Ayat 7 yang berbunyi:

الَّذِي خَلَقَكَ فَسَوَّاكَ فَعَدَّاكَ

Terjemahan

Yang telah menciptakan kamu lalu menyempurnakan kejadianmu dan menjadikan (susunan tubuh) mu seimbang.” (QS. Al Infithar: 7)

Bukti keseimbangan tubuh bisa jadi kita mati di aliran darah. Keseimbangan darah, saat keluar dari jantung, saat masuk ke dalam jantung dan seterusnya, semuanya telah diatur dengan sangat sempurna oleh Allah.

Tafsir Ibnu Katsir apakah yang telah memperdayakan kamu berbuat durhaka terhadap Tuhanmu Yang Maha Pemurah. Yang telah menciptakan kamu, lalu menyempurnakan kejadianmu dan menjadikan (susunan

tubuh)mu seimbang. (Al-Infithar: 7), Yaitu yang telah menjadikanmu sempurna, tegak mempunyai tinggi yang seimbang dengan bentuk yang paling baik dan paling rapi. (Syaikh, 2015)

Salah satu intervensi yang dapat menstabilkan hemodinamik adalah Range of Motion (RoM), saat diberikan ROM pasif pada ekstremitas atas dan ekstremitas bawah maka pembuluh darah menjadi elastis dan terjadi fase dilatasi pada pembuluh darah maka aliran darah menuju ke jantung menjadi lancar yang menyebabkan kerja jantung stabil sehingga kemampuan jantung dalam memompa darah meningkat kemudian terjadi peningkatan tekanan darah. (Mugi 2017)

Indikasi latihan ROM pasif adalah pasien dengan penurunan kesadaran, pasien dengan hambatan mobilisasi, pasien tirah baring atau pasien dengan paralisis seperti pada pasien stroke. ROM pasif merupakan latihan ROM yang dilakukan oleh pasien dengan bantuan perawat atau anggota keluarga. (Vike 2023)

Berdasarkan fenomena diatas, penulis tertarik untuk melakukan Intervensi *Range of Motion* (RoM) pasif untuk menstabilkan hemodinamik pada pasien stroke hemoragik.

B. Rumusan Masalah

Berdasarkan fenomena terkait pada latar belakang diatas, maka rumusan masalah pada karya tulis ilmiah ini adalah sejauh mana analisis asuhan keperawatan pada pasien stroke hemoragik dengan masalah penurunan kapasitas adaptif intrakranial menggunakan intervensi *range of motion* (RoM) pasif di RSUP Dr. Wahidin Sudirohusodo Makassar.

C. Tujuan

1. Tujuan Umum

Untuk menganalisis asuhan keperawatan pada pasien *stroke hemoragik* dengan penurunan kapasitas adaptif intrakranial menggunakan intervensi *range of motion* (RoM) Di RSUP. Dr Wahidin Sudirohusodo Makassar

2. Tujuan Khusus

- a. Untuk menganalisis pengkajian keperawatan pada pasien stroke hemoragik dengan penurunan kapasitas adaptif intrakranial
- b. Untuk menganalisis diagnosis keperawatan pada pasien stroke hemoragik dengan penurunan kapasitas adaptif intrakranial
- c. Untuk menganalisis intervensi keperawatan pada pasien stroke hemoragik dengan penurunan kapasitas adaptif intrakranial
- d. Untuk menganalisis implementasi keperawatan pada pasien stroke hemoragik dengan penurunan kapasitas adaptif intrakranial
- e. Untuk menganalisis evaluasi keperawatan pada pasien stroke hemoragik dengan penurunan kapasitas adaptif intrakranial
- f. Untuk menganalisis asuhan keperawatan pada pasien stroke hemoragik dengan penurunan kapasitas adaptif intrakranial menggunakan intervensi *range of motion* (RoM) pasif

D. Manfaat

1. Manfaat Teoritis

Tugas akhir ners ini diharapkan dapat menjadi dasar dalam praktik keperawatan sebagai proses pembelajaran melakukan analisis asuhan keperawatan pada pasien *stroke hemoragik* dengan penurunan kapasitas adaptif intrakranial menggunakan intervensi *range of motion* (RoM) Di RSUP. Dr Wahidin Sudirohusodo Makassar

2. Manfaat Aplikatif

Tugas akhir ini diharapkan dapat digunakan sebagai salah satu referensi pemberian intervensi EBPN dalam pemberian asuhan keperawatan pada pasien *stroke hemoragik* dengan penurunan kapasitas adaptif intrakranial menggunakan intervensi *range of motion* (RoM) pasif pada berbagai tatanan pelayanan kesehatan dan masyarakat

BAB II

TINJAUAN PUSTAKA

A. Konsep Medis

1. Definisi

Stroke adalah adanya gejala klinis yang berkembang pesat akibat disfungsi otak fokal (global), dengan gejala yang berlangsung selama 24 jam atau lebih, dan mengakibatkan kematian. Stroke termasuk penyakit serebrovaskular yang ditandai dengan kematian jaringan otak (infark serebral) yang terjadi karena berkurangnya aliran darah dan oksigen ke otak. (Yuyun 2015)

Stroke hemoragik adalah stroke yang terjadi karena pembuluh darah di otak pecah, mengakibatkan iskemia dan hipoksia hilir. Di antara penyebab stroke hemoragik adalah: tekanan darah tinggi, pecahnya aneurisma, malformasi arteriovenosa. Biasanya terjadi saat melakukan aktivitas atau aktivitas fisik, tetapi juga bisa terjadi saat istirahat. Kesadaran pasien umumnya menurun. (Batticaca 2018)

Dapat disimpulkan bahwa stroke hemoragik adalah jenis stroke yang disebabkan oleh pecahnya pembuluh darah di otak, sehingga darah tidak dapat mengalir dengan baik, sehingga terjadi hipoksia di otak dan mengakibatkan kelumpuhan berakhir.

2. Etiologi

Penyumbatan suplai darah ke otak pada stroke hemoragik disebabkan oleh pecahnya arteri yang memasok darah ke otak. Misalnya, tiba-tiba menyebabkan tekanan darah tinggi dan/atau penderitaan mental yang parah. Peningkatan tekanan darah yang tiba-tiba juga dapat disebabkan oleh trauma kepala atau peningkatan tekanan lainnya seperti aktivitas, batuk, angkat berat dll. Pecahnya pembuluh darah, biasanya karena arteri dengan dinding tipis berbentuk balon, disebut aneurisma, atau abrasi arteri akibat plak aterosklerotik. (Irwan, 2018)

Selain hal-hal yang telah disebutkan diatas, ada faktor lain yang menyebabkan stroke (Irwan, 2018) diantaranya :

a. Faktor resiko medis

Faktor resiko medis yang memperburuk stroke adalah:

- 1) *Arteriosklerosis* (pengerasan pembuluh darah)
- 2) Adanya penyakit stroke dalam keluarga (faktor keturunan)
- 3) *Migraine* (sakit kepala unilateral)

b. Faktor resiko bagi pelaku

Stroke sendiri dapat terjadi karena faktor resiko penyebab. Para pelaku mengadopsi kebiasaan makan dan hidup yang tidak sehat. Ini bisa dilihat di:

- 1) Merokok
- 2) Mengonsumsi minuman bersoda dan alkohol
- 3) Suka makan makan *fast food/junk food*
- 4) Kurang berolahraga
- 5) Suasana hati yang tidak menyenangkan, seperti sering marah tanpa alasan yang jelas

Dalam firmannya pada surat Al Maidah ayat 90-91 yang berbunyi:

يَا أَيُّهَا الَّذِينَ ءَامَنُوا إِنَّمَا الْخَمْرُ وَالْمَيْسِرُ وَالْأَنْصَابُ
وَالْأَزْلُمُ رِجْسٌ مِّنْ عَمَلِ الشَّيْطَانِ فَاجْتَنِبُوهُ لَعَلَّكُمْ
تُفْلِحُونَ

إِنَّمَا يُرِيدُ الشَّيْطَانُ أَنْ يُوقِعَ بَيْنَكُمُ الْعَدَاةَ وَالْبَغْضَاءَ
فِي الْخَمْرِ وَالْمَيْسِرِ وَيَصُدَّكُمْ عَنْ ذِكْرِ اللَّهِ وَعَنِ
الصَّلَاةِ ۗ فَهَلْ أَنْتُمْ مُنْتَهُونَ

Terjemahan:

Hai orang-orang yang beriman, sesungguhnya (meminum) khamar, berjudi, (berkorban untuk) berhala, mengundi nasib dengan panah, adalah termasuk perbuatan syaitan. Maka jauhilah perbuatan-perbuatan itu agar kamu mendapat keberuntungan (Abidin, 2021). Di dalam ash-Shabibain telah diriwayatkan, dari Umar bin-al-Khathab, bahwa ia pernah berkata dalam khutbahnya di atas mimbar Rasulullah “hai sekalian manusia, sesungguhnya telah turun ayat yang mengharamkan khamr, yaitu yang terbuat dari lima hal: anggur, kurma, madu, biji gandum, dan gandum. Dan khamr adalah minuman yang dapat menutupi akal. (Syaikh, 2015)

c. Faktor resiko yang dapat dimodifikasi

1) Hipertensi (tekanan darah tinggi)

Tekanan darah tinggi adalah resiko stroke terbesar. Tekanan darah tinggi menyebabkan aliran darah yang buruk, yang menyebabkan pembuluh darah menyusut dan menurunkan aliran darah ke otak. Berkurangnya aliran darah ke otak menyebabkan kekurangan oksigen dan glukosa di otak, dan seiring berjalannya waktu jaringan otak akan mati.

2) Penyakit jantung

Penyakit jantung seperti serangan jantung dan *infark miokard* (kematian otot jantung) merupakan faktor terpenting terjadinya stroke. Jantung merupakan pusat aliran darah dalam tubuh. Jika pusat pengatur rusak, maka aliran darah dalam tubuh terganggu, termasuk aliran darah di otak. Gangguan aliran darah dapat menyebabkan kematian jaringan otak secara tiba-tiba atau bertahap.

3) Diabetes mellitus

Pembuluh darah penderita diabetes melitus seringkali lebih kaku atau kurang lentur. Ini dilakukan dengan naik atau turunnya kadar gula darah secara tiba-tiba, yang dapat menyebabkan kematian otak.

4) Hiperkolesterolemia

Hiperkolesterolemia adalah suatu kondisi di mana kadar kolesterol dalam darah terlalu tinggi. Kelebihan LDL menyebabkan pembentukan plak di pembuluh darah. Kondisi seperti ini pada akhirnya mempengaruhi aliran darah, termasuk aliran darah ke otak.

5) Obesitas

Obesitas, atau kelebihan berat badan (*overweight*), merupakan salah satu faktor terjadinya stroke. Ini terkait dengan kadar kolesterol darah yang tinggi. Pada orang dengan obesitas, kadar LDL (*low-density lipoprotein*) seringkali lebih tinggi daripada kadar HDL (*high-density lipoprotein*). Menurut standar Indonesia, seseorang dianggap obesitas jika indeks massa tubuhnya melebihi 25 kg/m². Sebenarnya ada dua jenis obesitas atau kegemukan yaitu obesitas perut dan obesitas perifer. Obesitas perut didefinisikan sebagai ukuran pinggang lebih dari 102 cm pada pria dan 88 cm pada wanita.

6) Merokok

Menurut berbagai penelitian, diketahui bahwa perokok memiliki kadar fibrinogen yang lebih tinggi dalam darahnya dibandingkan bukan perokok. Peningkatan kadar fibrinogen mendorong pembuluh darah menebal, menyebabkan pembuluh darah menjadi lebih sempit dan kaku. Saat pembuluh darah menjadi sempit dan kaku, aliran darah bisa terganggu.

d. Faktor resiko yang tidak dapat dimodifikasi

1) Usia

Semakin tua usia Anda, semakin besar resiko stroke. Ini terkait dengan degenerasi alami (penuaan). Pada orang tua, pembuluh darah lebih kaku karena penumpukan plak yang berlebihan. Penumpukan plak yang berlebihan menyebabkan berkurangnya aliran darah ke seluruh tubuh, termasuk otak.

2) Jenis kelamin

Pria cenderung memiliki resiko lebih tinggi menderita stroke dibandingkan dengan wanita. Hal ini terkait dengan fakta bahwa laki- laki cenderung merokok. Bahaya terbesar merokok adalah merusak pembuluh darah di dalam tubuh.

3) Riwayat keluarga

Jika salah satu anggota keluarga menderita stroke, maka kemungkinan dari keturunan keluarga tersebut dapat mengalami stroke. Orang dengan riwayat stroke pada keluarga memiliki resiko lebih besar untuk terkena stroke dibanding dengan orang yang tanpa riwayat stroke pada keluarganya.

4) Perbedaan ras

Bukti terbaru menunjukkan bahwa stroke adalah sekitar dua kali lebih umum di antara penduduk Afro-Karibia dibandingkan penduduk non- Karibia. Ini dimungkinkan karena tekanan darah tinggi dan diabetes lebih umum di antara orang Afro-Karibia daripada orang Karibia non- Afrika. Hal ini juga dipengaruhi oleh faktor genetik dan faktor lingkungan.

3. Klasifikasi

Klasifikasi stroke hemoragik dibagi menjadi dua kategori, yaitu

(Muttaqin 2020):

a. Perdarahan *Intraserebral* (PIS) / *Intracerebral hemorrhage* (ICH)

Perdarahan Intraserebral disebabkan oleh pecahnya pembuluh darah intraserebral, sehingga darah keluar dari pembuluh darah dan kemudian masuk ke dalam jaringan otak. Penyebab PIS biasanya disebabkan oleh tekanan darah tinggi dalam jangka Panjang, yang kemudian menyebabkan kerusakan pada dinding pembuluh darah, termasuk munculnya mikroaneurisma. pemicu lainnya adalah stress fisik, kegembiraan, peningkatan tekanan darah secara tiba-tiba, yang menyebabkan pecahnya pembuluh darah. Sekitar 60-70% PIS disebabkan oleh tekanan darah tinggi. Penyebab lainnya adalah malformasi vaskular kongenital dan gangguan koagulasi. Faktanya, 70% kasus berakibat fatal, terutama jika perdarahannya meluas (masif).

b. Perdarahan *Subarachnoid* PSA/ *Subarachnoid Hemorrhage* (SAH)

Dalam perdarahan subarachnoid, darah memasuki ruang subarachnoid dari tempat lain (perdarahan subarachnoid sekunder) dan sumber perdarahan berasal dari ruang subarachnoid itu sendiri (perdarahan subarachnoid primer). Sebagian besar kasus PSA terjadi tanpa penyebab eksternal, namun sepertiga kasus terkait dengan stres psikologis dan fisik. Aktivitas fisik yang keras seperti mengangkat beban, membungkuk, batuk atau bersin berlebihan, aktivitas fisik, dan berhubungan seks terkadang dapat menjadi penyebab.

4. Patofisiologi

a. Perdarahan intraserebral

Pecahnya pembuluh darah di otak, terutama karena tekanan darah

tinggi, menyebabkan darah masuk ke jaringan otak dan membentuk massa atau memar yang menekan jaringan otak dan menyebabkan edema di sekitar otak. Peningkatan TIK yang terjadi dengan cepat dapat menyebabkan kematian mendadak akibat peristiwa otak. Perdarahan intraserebral umumnya terjadi di putamen, talamus, sub korteks, nukleus berekor, pon, dan otak kecil. Hipertensi kronis menyebabkan perubahan struktur dinding pembuluh darah berupa *lipohyalinosis* atau nekrosis fibrinoid.

b. Perdarahan subarachnoid

Pecahnya pembuluh darah karena aneurisma atau AVM. Aneurisma paling sering terjadi di cabang pembuluh besar sistem peredaran darah Willis. AVM dapat ditemukan di jaringan otak pada permukaan piameter dan ventrikel serebral, atau di ventrikel serebral dan ruang subarachnoid. Pecahnya arteri dan kebocoran darah ke dalam ruang subarachnoid menyebabkan peningkatan TIK secara tiba-tiba, yang meregangkan struktur peka nyeri dan menyebabkan sakit kepala parah. Leher kaku dan tanda-tanda lain dari iritasi pada lapisan otak sering terjadi. Peningkatan TIK yang tiba-tiba juga menyebabkan perdarahan retina subhyaloid dan kehilangan kesadaran. Perdarahan subaraknoid dapat menyebabkan vasospasme serebral. Vasospasme ini sering terjadi 3 sampai 5 hari setelah perdarahan dimulai, memuncak pada hari ke 5 sampai 9, dan dapat mereda 2 sampai 5 minggu. Terjadinya vasospasme diyakini karena interaksi antara bahan yang berasal dari darah dan dilepaskan ke dalam cairan serebrospinal dan arteri ruang subarachnoid. Vasospasme ini dapat mengakibatkan disfungsi otak global (sakit kepala, penurunan kesadaran) atau vokal (hemiparesis, hemisensori, afasia, dan lain-lain). Saat otak hipoksia, tubuh berusaha mencari O₂ melalui proses metabolisme anaerobik, yang dapat menyebabkan pembuluh darah di otak melebar. (Muttaqin 2020)

5. Manifestasi Klinis

Menurut (Batticaca 2018). Manifestasi klinis stroke tergantung pada sisi atau bagian yang terkena, kecepatan serangan, ukuran lesi, dan adanya sirkulasi kolateral. Gejala klinis stroke hemoragik meliputi:

- a. Kelumpuhan tiba-tiba pada wajah atau ekstremitas (hemiparesis) atau hemiplegia (kelumpuhan).

Kelumpuhan terjadi akibat kerusakan area motorik pada korteks frontal, kerusakan ini bersifat kontralateral, yaitu jika kerusakan terjadi pada hemisfer kanan maka kelumpuhan otot terjadi pada bagian kiri. Pasien juga kehilangan kendali atas otot-otot rentan dan sensorik, membuatnya tidak dapat meregang atau menekuk.

- b. Gangguan sensorik pada satu atau lebih ekstremitas

Gangguan sensorik diakibatkan oleh kerusakan sistem saraf otonom dan gangguan pada saraf sensorik.

- c. Penurunan kesadaran (kebingungan, delirium, letargi, stupor, atau koma), terjadi akibat perdarahan, kerusakan otak yang kemudian menekan batang otak atau terjadinya kelainan metabolisme pada otak akibat hipoksia

- d. Afasia (kesulitan dalam berbicara)

Afasia adalah defisit dalam keterampilan komunikasi verbal, termasuk membaca, menulis, dan pemahaman bahasa. Afasia terjadi ketika area pusat bicara utama di belahan otak kiri rusak dan biasanya terjadi pada stroke yang melibatkan arteri median kiri. Afasia dibagi menjadi tiga kategori: afasia motorik, afasia sensorik, dan afasia global. Afasia motorik atau ekspresif terjadi ketika area tersebut berada di area Broca, yang terletak di lobus frontal otak. Dengan bentuk afasia ini, pasien dapat memahami orang lain tetapi tidak dapat mengungkapkannya dan kesulitan mengungkapkan diri secara verbal.

- e. Disartria (Ucapan cadel atau pelo)

Kesulitan berbicara, terutama dalam artikulasi, sehingga ucapan

menjadi tidak jelas. Namun, pasien dapat memahami berbicara, menulis, mendengarkan dan membaca. Disartria terjadi akibat kerusakan saraf kranial, yang menyebabkan kelemahan otot bibir, lidah, dan laring. Pasien juga mengalami kesulitan mengunyah dan menelan.

f. Gangguan penglihatan/diplopia

Pasien mungkin kehilangan penglihatan atau memiliki penglihatan ganda dan cacat bidang visual unilateral. Hal ini karena kerusakan lobus temporal atau parietal dapat menghambat serabut saraf optik di korteks oksipitalis. Gangguan penglihatan juga dapat disebabkan oleh kerusakan saraf kranial III,IV dan VI

g. Disfagia

Disfagia atau disfagia terjadi akibat kerusakan saraf kranial IX. Selama menelan, bolus didorong oleh lidah, glotis menutup, dan makanan masuk ke kerongkongan

h. Inkontinensia

Inkontinensia usus dan kandung kemih sering terjadi karena gangguan saraf yang mempersarafi kandung kemih dan usus

i. Pusing, mual, muntah, sakit kepala yang disebabkan oleh peningkatan tekanan intrakranial, edema serebral

Tabel perbedaan PIS dan PSA

Gejala dan tanda	PIS	PSA
Kelainan / defisit	Hebat	Ringan
Sakit kepala	Hebat	Sangat Hebat
Kaku kuduk	Jarang	Biasanya ada
Kesadaran	Terganggu	Terganggu sebentar
Hipertensi	Selalu ada	Biasanya tidak ada
Lemah sebelah tubuh	Ada sejak awal	Awalnya tak ada
LCS	Eritrosit > 5000/mm ³	Eritrosit . 25.000/mm ³
Angiografi	Shift ada	Shift tidak ada
CT-Scan	Area putih	Kadang normal

6. Penatalaksanaan

Penatalaksanaan untuk stroke hemoragik, antara lain (Padang, 2019) :

a. Menurunkan kerusakan iskemik serebral

Infark serebral terdapat kehilangan secara mantap inti central jaringan otak, sekitar daerah itu mungkin ada jaringan yang masih bisa diselamatkan, tindakan awal difokuskan untuk menyelamatkan sebanyak mungkin area iskemik dengan memberikan O₂, glukosa dan aliran darah yang adekuat dengan mengontrol / memperbaiki disritmia (irama dan frekuensi) serta tekanan darah.

b. Mengendalikan hipertensi dan menurunkan TIK

Dengan meninggikan kepala 15-30 menghindari flexi dan rotasi kepala yang berlebihan, pemberian dexamethasone.

c. Pengobatan

- 1) Anti koagulan: Heparin untuk menurunkan kecenderungan perdarahan pada fase akut
- 2) Obat antitrombotik: Pemberian ini diharapkan mencegah peristiwa trombolitik/emobolik
- 3) Diuretika : untuk menurunkan edema serebral

d. Penatalaksanaan Pembedahan

Endarterektomi karotis dilakukan untuk memperbaiki peredaran darah otak. Penderita yang menjalani tindakan ini seringkali juga menderita beberapa penyulit seperti hipertensi, diabetes dan penyakit kardiovaskular yang luas. Tindakan ini dilakukan dengan anestesi umum sehingga saluran pernapasan dan kontrol ventilasi yang baik dapat dipertahankan. (Padang 2019)

7. Pemeriksaan Penunjang

Pemeriksaan penunjang yang dilakukan pada pasien dengan stroke hemoragik adalah sebagai berikut (Radaningtyas 2018):

a. Angiografi serebral

Membantu menentukan penyebab spesifik stroke, mis. B. perdarahan

arteriovenosa atau adanya ruptur, dan lokasi sumber perdarahan, mis.

B. aneurisma atau malformasi vaskular.

b. Lumbal pungsi

Tekanan tinggi dengan bercak darah pada cairan lumbal menunjukkan perdarahan subaraknoid atau perdarahan intrakranial.

c. CT scan

Pemindai ini secara akurat menunjukkan lokasi edema, hematoma, adanya infark atau iskemia jaringan otak dan lokasi persisnya.

d. MRI (Magnetic Imaging Resonance)

Menggunakan gelombang magnetik untuk menentukan lokasi dan ukuran pendarahan otak. Hasil yang didapatkan adalah area lesi dan infark akibat perdarahan.

e. EKG

Pemeriksaan ini bertujuan untuk menguji masalah yang muncul dan dampak jaringan yang rusak pada pelemahan impuls listrik di jaringan otak. (Radaningtyas 2018)

8. Komplikasi

Stroke hemoragik dapat menyebabkan:

- a. Infark Serebri
- b. Hidrosefalus yang sebagian kecil menjadi Hidrosefalus normotensif
- c. Fistula carotid cavernosa
- d. Epistaksis
- e. Peningkatan TIK, tonus otot abnormal. (Kurniati 2014)

B. Konsep Keperawatan

Konsep keperawatan merupakan ide untuk menyusun suatu kerangka konseptual atau model keperawatan. Teori keperawatan digunakan untuk menyusun suatu model konsep dalam keperawatan sehingga model keperawatan itu sendiri yang memungkinkan perawat untuk menerapkan cara mereka bekerja dalam batas kewenangan sebagai perawat. Salah satu ahli menanggapi terkait model konsep dan teori keperawatan dalam Teori Calista Roy (Nursalam, 2020).

Secara teoritis, Calista Roy berasumsi bahwa manusia adalah makhluk holistik yang senantiasa berinteraksi dengan perubahan lingkungan sebagai sistem yang adaptif dan memiliki proses input, kontrol, output dan umpan balik. Keempat unsur tersebut saling mempengaruhi karena membentuk suatu sistem, yaitu:

a. Manusia

Dalam teori Calista Roy, manusia yaitu sasaran utama dalam keperawatan, penerima asuhan keperawatan, sesuatu yang kompleks, sistem adaptif dengan proses internal (kognator dan regulator) yang penerapannya dibagi kedalam empat komponen adaptasi (fisiologi, konsep diri, peran, dan saling ketergantungan).

b. Lingkungan

Dalam teori Calista Roy, lingkungan merupakan semua kondisi, keadaan, dan pengaruh sekitarnya yang mempengaruhi perkembangan serta perilaku manusia sebagai individu atau kelompok, dengan suatu pertimbangan khusus dari mutualitas sumber daya manusia dan sumber daya alam yang mencakup stimulus fokal, kontekstual, dan residual. Lingkungan merupakan masukan (input) bagi manusia sebagai sistem yang adaptif sama halnya lingkungan sebagai stimulus internal dan eksternal.

c. Kesehatan

Kesehatan dipandang sebagai keadaan dan proses menjadi manusia secara utuh dan integrasi secara menyeluruh. Sehat merupakan cermin dari adaptasi yaitu interaksi interpersonal dengan sekitarnya. Definisi kesehatan menurut Calista Roy melampaui tidak adanya penyakit tetapi menekankan harus dalam kondisi baik. Sehat bukan berarti tidak terhindarkan dari kematian, penyakit, ketidakbahagiaan, dan stress

melainkan merupakan kemampuan untuk menghadapi masalah tersebut dengan baik.

d. Keperawatan

Teori Calista Roy (1983) secara spesifik menggambarkan keperawatan sebagai ilmu dan praktik dari peningkatan adaptasi untuk meningkatkan kesehatan sebagai tujuan untuk mempengaruhi kesehatan secara positif. Keperawatan dianggap sebagai ilmu dan praktik meningkatkan adaptasi agar individu dan kelompok dapat berfungsi secara holistik melalui aplikasi proses keperawatan untuk mempengaruhi kesehatan secara positif (Risnah & Irwan, 2021). Hubungan teori adaptasi Roy dengan studi kasus adalah roy memandang bahwa untuk mencapai suatu yang terintegrasi seseorang harus mampu beradaptasi dengan perubahan yang terjadi kepada diri individu itu sendiri. Seseorang yang menderita stroke akan mengalami perubahan baik dalam segi penurunan kemampuan otot dan penurunan tidak dapat melakukan aktivitas, untuk itu individu perlu beradaptasi dengan perubahan yang terjadi dalam memenuhi kebutuhannya.

C. Konsep Asuhan Keperawatan

1. Pengkajian

a. Primer

1) *Airway* Adanya sumbatan / obstruksi jalan nafas oleh adanya penumpukan sekret akibat kelemahan reflek batuk. Jika obstruksi maka lakukan :

a) *Chin lift / jaw thrust*

b) *Suction / hisap*

c) *Guedel airway*

d) Intubasi trakea dengan leher ditahan (imobilisasi) pada posisi netral

2) *Breathing*

Menelan yang buruk/batuk/saluran nafas terlindungi, mengi dan/atau pernapasan tidak teratur, suara nafas terdengar

3) *Circulation*

Tekanan darah mungkin normal atau meningkat, hipotensi stadium lanjut, takikardia, bunyi jantung normal stadium awal, aritmia jantung, pucat pada kulit dan selaput lendir, pilek, sianosis stadium lanjut.

4) *Disability*

Kaji kesadaran dengan cepat jika Anda sadar hanya sebagai respons terhadap rasa sakit atau jika Anda sama sekali tidak sadar. Tidak disarankan untuk mengukur GCS.

Cara yang paling jelas dan tercepat adalah:

Terbangun: A

Tanggapan Suara: V

Respon Nyeri : P

Tidak ada jawaban :U

5) *Eksposure*

Lepaskan pakaian dan pelindung tubuh pasien untuk memeriksa cedera. Jika diduga cedera leher atau tulang belakang, maka imobilisasi *in line* harus dikerjakan.

b. Sekunder

Penilaian sekunder meliputi anamnesis dan pemeriksaan fisik. Riwayat dapat menggunakan format AMPLE (Alergi, Medikasi, *Post illness*, *Last meal*, dan *Event/ Environment* yang berhubungan dengan kejadian). Pemeriksaan fisik dimulai dari ujung kepala hingga ujung kaki dan juga dapat ditambahkan ke tes diagnostik.

2. Diagnosis Keperawatan

Berdasarkan (PPNI, 2017) beberapa diagnosis keperawatan yang

sesuai dengan kondisi klinis *hemorrhagic stroke* yaitu:

- a. Bersihan jalan nafas tidak efektif berhubungan dengan hipersekresi jalan napas
- b. Gangguan pertukaran gas berhubungan dengan ketiakseimbangan ventilasi-perfusi
- c. Penurunan kapasitas adaptif intrakranial berhubungan dengan edema serebral
- d. Gangguan mobilitas fisik berhubungan dengan perubahan metabolisme
- e. Gangguan integritas kulit berhubungan dengan penurunan mobilitas
- f. Pola nafas tidak efektif berhubungan dengan hambatan upaya nafas
- g. Termoregulasi tidak efektif berhubungan dengan proses penyakit (infeksi)
- h. Gangguan komunikasi verbal berhubungan dengan penurunan sirkulasi serebral
- i. Defisit perawatan diri berhubungan dengan kelemahan
- j. Defisit nutrisi berhubungan dengan ketidakmampuan mencerna makanan
- k. Resiko gangguan integritas kulit/jaringan ditandai dengan penurunan mobilitas
- l. Resiko luka tekan ditandai dengan penurunan mobilitas
- m. Resiko aspirasi ditandai dengan penurunan tingkat kesadaran.

3. Intervensi Keperawatan

NO	Rencana tindakan keperawatan		
	Diagnosis	Tujuan dan kriteria hasil	Intervensi
1	<p>Bersihan Jalan nafas tidak efektif berhubungan hipersekresi jalan napas</p>	<p>Setelah dilakukan tindakan keperawatan selama ... x ... jam diharapkan bersihan jalan nafas meningkat dengan kriteria hasil:</p> <ul style="list-style-type: none"> - Produksi sputum menurun - Sulit bicara menurun - Frekuensi nafas membaik - Pola nafas membaik 	<p>Penghisapan Jalan Napas (I.01020)</p> <p>Observasi</p> <ul style="list-style-type: none"> - Identifikasi kebutuhan dilakukan penghisapan - Auskultasi suara napas sebelum dan setelah dilakukan penghisapan - Monitor saturasi oksigen (SaO₂ dan SvO₂). Status neurologis (status mental, tekanan intrakranial, tekanan perfusi serebral) dan status hemodinamik (MAP dan irama jantung) sebelum, selama dan setelah tindakan <p>Terapeutik</p> <ul style="list-style-type: none"> - Gunakan teknik aseptik (mis. gunakan sarung tangan, kaca mata atau masker, <i>jika perlu</i>) - Gunakan prosedural steril dan disposibel - Gunakan teknik penghisapan tertutup, sesuai indikasi - Pilih ukuran kateter suction yang menutupi tidak lebih dari setengah diameter ETT. Lakukan penghisapan mulut, nasofaring, trakea dan endotracheal tube (ETT) - Berikan oksigen dengan konsentrasi tinggi (100%) paling sedikit 30 detik sebelum dan

			<p>setelah tindakan</p> <ul style="list-style-type: none"> - Lakukan penghisapan lebih dari 15 detik - Lakukan penghisapan ETT dengan tekanan darah (80-120 mmHg) - Lakukan penghisapan hanya disepanjang ETT untuk meminimalkan invasif - Hentikan penghisapan dan berikan terapi oksigen jika mengalami kondisi-kondisi seperti bradikardi, penurunan saturasi - Lakukan kultur dan uji sensitifitas sekret, <i>jika perlu</i> <p>Edukasi</p> <ul style="list-style-type: none"> - Anjurkan melakukan teknik napas dalam, sebelum melakukan penghisapan di nasotracheal - Anjurkan bernapas dalam dan pelan selama insersi kateter <i>suction</i>
--	--	---	---

2	<p>Gangguan pertukaran gas b/d ketidakseimbangan ventilasi-perfusi</p>	<p>Setelah dilakukan intervensi keperawatan selama x ... diharapkan pertukaran gas meningkat, dengan kriteria hasil:</p> <ul style="list-style-type: none"> - Tingkat kesadaran meningkat - Bunyi napas tambahan menurun 	<p>Pemantauan Respirasi (I.01014)</p> <p>Observasi</p> <ul style="list-style-type: none"> - Monitor frekuensi, irama, kedalaman dan upaya napas - Monitor pola napas (seperti bradipnea, takipnea, hiperventilasi, kusmaul, chyne-stokes, biot, ataksik) - Monitor kemampuan batuk efektif - Monitor adanya produksi sputum - Monitor adanya sumbatan jalan napas - Palpasi kesimetrisan ekspansi paru - Auskultasi bunyi napas - Monitor saturasi oksigen - Monitor nilai AGD - Monitor hasil <i>x-ray</i> toraks <p>Terapeutik</p> <ul style="list-style-type: none"> - Atur interval pemantauan respirasi sesuai kondisi pasien - Dokumentasikan hasil pemantauan <p>Edukasi</p> <ul style="list-style-type: none"> - Jelaskan tujuan dan prosedur pemantauan - Informasikan hasil pemantauan, <i>jika perlu</i>
---	---	---	---

3	<p>Penurunan kapasitas adaptif intrakranial berhubungan dengan edema serebral (mis. akibat cedera kepala, stroke hemoragik)</p>	<p>Setelah dilakukan Intervensi keperawatan selama ... x...jam diharapkan kapasitas adaptif intrakranial meningkat dengan Kriteria hasil :</p> <ul style="list-style-type: none"> - Tingkat kesadaran meningkat - Postur desebrai (ekstensi) menurun - papiledema menurun - tekanan darah membaik - tekanan nadi membaik 	<p>Manajemen peningkatan tekanan intrakranial</p> <p>Observasi</p> <ul style="list-style-type: none"> - Identifikasi penyebab peningkatan TIK (mis. gangguan metabolisme, lesi, edema serebral) - monitor tanda dan gejala peningkatan TIK (mis. tekanan darah meningkat, tekanan nadi melebar, bradikardia, pola napas ireguler, kesadaran menurun) - Monitor MAP - Monitor CVP - Monitor PAWP, <i>jika perlu</i> - Monitor ICP, <i>jika tersedia</i> - Monitor CPP - Monitor gelombang ICP - Monitor status pernapasan - Monitor intake dan output cairan - Monitor cairan serebrospinalis (mis. warna, konsistensi) <p>Terapeutik</p> <ul style="list-style-type: none"> - Minimalkan stimulus dengan menyediakan lingkungan yang tenang - Berikan posisi semi Fowler - Hindari manuver Valsava - Cegah terjadinya kejang - Hindari penggunaan PEEP - Hindari pemberian cairan IV hipotonik - Atur ventilator agar PaCO₂ optimal - Pertahankan suhu tubuh
---	--	--	---

			<p>normal</p> <p>Kolaborasi</p> <ul style="list-style-type: none"> - Kolaborasi pemberian sedasi dan anti konvulsan, <i>jika perlu</i> - Kolaborasi pemberian diuretik osmosis, <i>jika perlu</i> - Kolaborasi pemberian pelunak tinja, <i>jika perlu</i>
4	<p>Gangguan mobilitas fisik berhubungan dengan perubahan metabolisme</p>	<p>Tujuan: setelah dilakukan intervensi keperawatn selama ... x ... jam maka mobilitas fisik meningkat dengan kriteria hasil:</p> <ul style="list-style-type: none"> - Pergerakan ekstremitas meningkat - Kekuatan otot meningkat 	<p>Dukungan mobilisasi (I.05173)</p> <p>Observasi</p> <ul style="list-style-type: none"> - Identifikasi adanya nyeri atau keluhan fisik lainnya - Identifikasi toleransi fisik melakukan pergerakan - Monitor frekuensi jantung dan tekanan darah sebelum memulai mobilisasi - Monitor kondisi umum selama melakukan mobilisasi <p>Terapeutik</p> <ul style="list-style-type: none"> - Fasilitasi aktivitas mobilisasi dengan alat bantu (mis. pagar tempat tidur) - Fasilitasi melakukan pergerakan, <i>jika perlu</i> - Libatkan keluarga untuk membantu pasien dalam meningkatkan pergerakan

			<p>Edukasi</p> <ul style="list-style-type: none"> - Jelaskan tujuan dan prosedur mobilisasi - Anjurkan melakukan mobilisasi dini - Ajarkan mobilisasi sederhana yang harus dilakukan (mis. duduk di tempat tidur)
5	<p>Gangguan Integritas Kulit berhubungan dengan penurunan mobilitas</p>	<p>Setelah dilakukan intervensi keperawatan selama x diharapkan pemulihan pasca bedah meningkat, dengan kriteria hasil:</p> <ul style="list-style-type: none"> - Waktu penyembuhan menurun - Area bekas operasi membaik 	<p>Perawatan Luka (I.14564)</p> <p>Observasi</p> <ul style="list-style-type: none"> - Monitor karakteristik luka - Monitor tana-tanda infeksi <p>Terapeutik</p> <ul style="list-style-type: none"> - Lepaskan balutan dan plester secara perlahan - Cukur rambut di sekitar daerah luka, <i>jika perlu</i> - Bersihkan dengan cairan NaCl atau pembersih nontosik - Bersihkan jaringan nekrotik - Berikan salep yang sesuai ke kulit/lesi - Pasang balutan sesuai jenis luka - Pertahankan teknik steril saat melakukan perawatan luka - Ganti balutan sesuai jumlah eksudat dan drainase - Jadwalkan perubahan

			<p>posisi setiap 2 jam atau sesuai kondisi pasien</p> <ul style="list-style-type: none"> - Berikan diet dengan kalori 30-35 kkal - Berikan suplemen vitamin dan mineral - Berikan terapi TENS <p>Edukasi</p> <ul style="list-style-type: none"> - Jelaskan tanda dan gejala infeksi - Anjurkan mengkonsumsi makanan tinggi kalori dan protein - Ajarkan prosedur perawatan luka secara mandiri <p>Kolaborasi</p> <ul style="list-style-type: none"> - Kolaborasi prosedur debridement - Kolaborasi pemberian antibiotik
6	<p>Pola nafas tidak efektif berhubungan dengan Gangguan neurologis</p>	<p>Setelah dilakukan tindakan keperawatan selamax... diharapkan Pola nafas membaik dengan kriteria hasil</p> <ul style="list-style-type: none"> - Diameter thorax anterior posterior \uparrowmeningkat - Tekanan ekspirasi meningkat - tekanan inspirasi meningkat - dyspnea menurun - Penggunaan otot bantu nafas menurun - Frekuensi nafas \uparrowMembaik 	<p>Manajemen jalan nafas I.01011 Observasi</p> <ul style="list-style-type: none"> - Monitor pola nafas (frekuensi, kedalaman, usaha nafas) - Monitor bunyi nafas tambahan <p>Terapeutik</p> <ul style="list-style-type: none"> - Posisikan semi-fowler atau fowler - Berikan oksigen, jika perlu <p>Edukasi</p> <ul style="list-style-type: none"> - Anjurkan asupan cairan 2000 ml/hari, jika tidak terjadi kontraindikasi

7	<p>Termoregulasi tidak efektif berhubungan dengan proses penyakit (infeksi)</p>	<p>Tujuan: setelah dilakukan intervensi selama ... x jam, diharapkan termoregulasi membaik dengan</p> <p>Kriteria hasil:</p> <ul style="list-style-type: none"> - takikardi menurun - takipnea menurun - suhu tubuh membaik - tekanan darah membaik 	<p>Regulasi temperatur</p> <p>Observasi</p> <ul style="list-style-type: none"> - monitor tekanan darah frekuensi pernapasan dan nadi - monitor dan catat tanda dan gejala hipotermia atau hipertermia <p>Terapeutik</p> <ul style="list-style-type: none"> - pasang alat pemantau suhu jika perlu - tingkatkan asupan cairan dan nutrisi yang adekuat <p>Kolaborasi</p> <ul style="list-style-type: none"> - Kolaborasi pemberian antipiretik, jika perlu
8	<p>Gangguan komunikasi verbal berhubungan dengan penurunan sirkulasi serebral</p>	<p>Tujuan: setelah dilakukan intervensi keperawatan selama ... x Jam maka kommunikasi verbal meningkat dengan</p> <p>kriteria hasil:</p> <ul style="list-style-type: none"> - Kemampuan berbicara meningkat - Kemampuan mendengar meningkat - Kesesuaian ekspresi wajah/tubuh meningkat 	<p>Promosi komunikasi: defisit bicara</p> <p>Observasi</p> <ul style="list-style-type: none"> - Monitor kecepatan, tekanan, kuantitas, volume, dan diksi bicara - Monitor proses kognitif, anatomis, dan fisiologis yang berkaitan dengan bicara - Monitor frustrasi, marah, depresi, atau hal lain yang mengganggu bicara - Identifikasi perilaku emosional dan fisik sebagai bentuk komunikasi <p>Terapeutik</p>

			<ul style="list-style-type: none"> - Gunakan metode komunikasi alternative - Sesuaikan gaya komunikasi dengan kebutuhan - Ulangi apa yang disampaikan pasien <p>Edukasi</p> <ul style="list-style-type: none"> - Anjurkan berbicara perlahan
9	Defisit perawatan diri berhubungan dengan kelemahan	<p>Tujuan: setelah dilakukan intervensi keperawatan selama ... x jam maka perawatan diri meningkat dengan kriteria hasil:</p> <ul style="list-style-type: none"> - Kemampuan mandi meningkat - Kemampuan mengenakan pakaian meningkat - Kemampuan makan meningkat - Kemampuan ke toilet meningkat 	<p>Dukungan perawatan diri</p> <p>Observasi</p> <ul style="list-style-type: none"> - Identifikasi kebiasaan aktivitas perawatan diri sesuai usia - Monitor tingkat kemandirian - Identifikasi kebutuhan alat bantu kebersihan diri, berpakaian, berhias, dan makan <p>Terapeutik</p> <ul style="list-style-type: none"> - Sediakan lingkungan yang terapeutik - Siapkan keperluan pribadi - Damping dalam melakukan perawatan diri sampai mandiri <p>Edukasi</p> <ul style="list-style-type: none"> - Anjurkan melakukan perawatan diri secara konsisten sesuai kemampuan

10	<p>Defisit Nutrisi berhubungan dengan ketidakmampuan mencerna makanan</p>	<p>Tujuan: setelah dilakukan intervensi keperawatan selama ... x jam maka status nutrisi membaik dengan kriteria hasil:</p> <ul style="list-style-type: none"> - Porsi makanan yang dihabiskan meningkat - Berat badan membaik - Indeks massa tubuh (IMT) membaik - Frekuensi makan membaik - Nafsu makan membaik 	<p>Manajemen nutrisi</p> <p>Observasi</p> <ul style="list-style-type: none"> - Identifikasi status nutrisi - Identifikasi kebutuhan kalori dan jenis nutrient - Monitor asupan makanan - Monitor berat badan <p>Terapeutik</p> <ul style="list-style-type: none"> - Berikan makanan tinggi serat untuk mencegah konstipasi - Berikan makanan tinggi kalori dan tinggi protein <p>Edukasi</p> <ul style="list-style-type: none"> - Ajarkan diet yang diprogramkan <p>Kolaborasi</p> <ul style="list-style-type: none"> - Kolaborasi pemberian medikasi sebelum makan
11	<p>Resiko luka tekan ditandai dengan penurunan mobilitas</p>	<p>Tujuan: setelah dilakukan intervensi keperawatan selama ... x jam maka integritas kulit dan jaringan meningkat dengan kriteria hasil:</p> <ul style="list-style-type: none"> - elastisitas meningkat - perfusi jaringan meningkat - suhu kulit membaik 	<p>Pencegahan luka tekan</p> <p>Observasi</p> <ul style="list-style-type: none"> - Periksa luka tekan menggunakan skala Imis. Norton, Skala Braden) - Periksa adanya luka tekan sebelumnya - Monitor suhu kulit yang tertekan - Monitor kulit di atas tonjolan tulang atau titik tekan saat mengubah Posisi

			<ul style="list-style-type: none"> - Monitor mobilitas dan aktivitas individu <p>Terapeutik</p> <ul style="list-style-type: none"> - Gunakan barrier seperti lotion atau bantalan penyerap air - Ubah posisi dengan hati- hati setiap 1-2 jam - buat jadwal perubahan posisi - Jaga Sprei tetap kering, bersih dan tidak ada kerutan atau lipatan - Hindari menggunakan air hangat dan sabun keras saat mandi - Berikan asupan makanan yang cukup terutama protein, vitamin B dan c, zat besi dan kalori. <p>Edukasi</p> <ul style="list-style-type: none"> - Jelaskan tanda-tanda kerusakan kulit - anjurkan melapor jika menemukan tanda-tanda kerusakan kulit - Ajarkan cara merawat kulit
--	--	--	---

12	Resiko aspirasi ditandai dengan penurunan tingkat kesadaran	Tujuan: setelah dilakukan intervensi keperawatan selama ... x jam maka tingkat aspirasi dengan kriteria hasil: <ul style="list-style-type: none"> - Tingkat kesadaran meningkat - Kemampuan menelan meningkat - Dyspnea menurun - Kelemahan otot menurun - Akumulasi secret menurun 	Pencegahan aspirasi Observasi <ul style="list-style-type: none"> - Monitor tingkat kesadaran, batuk, muntah dan kemampuan menelan - Monitor status pernapasan - Monitor bunyi nafas, terutama setelah makan/minum - Pertahankan kepatenan jalan nafas Terapeutik <ul style="list-style-type: none"> - Anjurkan makan secara perlahan Edukasi <ul style="list-style-type: none"> - Ajarkan teknik mengunyah atau menelan
----	--	---	--

Tabel 2 Rencana Tindakan Keperawatan

(PPNI, 2018), (Tim Pokja SLKI DPP PPNI, 2018)

4. Implementasi Keperawatan

Implementasi juga diartikan sebagai tindakan nyata dari perawat dalam melaksanakan intervensi keperawatan yang dituangkan dalam rencana asuhan keperawatan. Implementasi adalah saat perawat menindaklanjuti rencana tindakan yang telah diputuskan. Rencana ini khusus untuk setiap pasien dan berfokus pada hasil yang dapat dicapai. Tindakan yang terlibat dalam rencana asuhan keperawatan meliputi pemantauan pasien untuk tanda-tanda perubahan atau perbaikan, langsung merawat pasien atau melakukan tugas medis diperlukan, mendidik dan menginstruksikan pasien tentang manajemen kesehatan lebih lanjut, dan merujuk atau menghubungi pasien untuk tindak

lanjut. Implementasi ini dapat berlangsung selama berjam-jam, sehari-hari, berminggu-minggu, atau bahkan berbulan-bulan (Yunike et al., 2022).

5. Evaluasi Keperawatan

Evaluasi merupakan tahap akhir dalam proses keperawatan. Perawat mengkaji ulang kondisi klien dengan mempertimbangkan bagaimana kondisi klien sebelum dan setelah dilakukan intervensi. Perawat juga melakukan penilaian terhadap respon klien untuk menentukan apakah rencana perawatan klien perlu diubah atau tidak. Bagian penting dari evaluasi adalah dokumentasi. Langkah-langkah dalam melakukan evaluasi keperawatan menurut (Yunike et al., 2022)

a. Pengumpulan data

Perawat mengumpulkan kembali data sehingga dapat ditarik kesimpulan tentang apakah tujuan telah terpenuhi. biasanya penting untuk mengumpulkan data objektif dan subjektif. Data harus didokumentasikan secara ringkas dan akurat untuk memfasilitasi bagian selanjutnya dari proses evaluasi

b. Membandingkan data yang dikumpulkan dengan hasil yang diinginkan

Sasaran yang didokumentasikan dari rencana asuhan keperawatan menjadi standar atau kriteria yang digunakan untuk mengukur kemajuan klien apakah hasil yang diinginkan telah terpenuhi, sebagian terpenuhi, atau tidak terpenuhi.

- 1) Tujuan tercapai, bila respon klien sama dengan hasil yang diinginkan
- 2) Tujuan tercapai sebagian, ketika hasil jangka pendek tercapai tetapi tujuan jangka Panjang tidak tercapai, atau tujuan yang diinginkan tidak tercapai secara sempurna

3) Tujuan tidak terpenuhi

- c. Menganalisis respon klien yang berkaitan dengan aktivitas keperawatan

Hal ini juga sangat penting untuk menentukan apakah kegiatan keperawatan memiliki hubungan dengan hasil apakah dicapai atau tidak.

- d. Mengidentifikasi faktor-faktor yang berkontribusi terhadap keberhasilan atau kegagalan rencana keperawatan

Diperlukan untuk mengumpulkan lebih banyak data untuk mengkonfirmasi apakah rencana itu berhasil atau gagal. Faktor yang berbeda dapat berkontribusi pada pencapaian tujuan. Misalnya, keluarga klien mendukung atau tidak, atau klien mungkin tidak kooperatif untuk melakukan aktivitas tersebut.

- e. Melanjutkan, memodifikasi, atau mengakhiri rencana asuhan keperawatan

Proses keperawatan bersifat dinamis dan siklis. Jika tujuan tidak mencukupi, proses keperawatan dimulai lagi dari langkah pertama. Saat klien menyelesaikan tujuan mereka, Tujuan baru ditetapkan. Jika tujuan tetap tidak terpenuhi, perawat harus mengevaluasi alasan tujuan ini tidak dicapai dan merekomendasikan revisi rencana asuhan keperawatan

- f. Merencanakan asuhan keperawatan di masa depan/Perencanaan Pulang

Perencanaan pulang adalah proses transisi pasien dari satu tingkat perawatan ke tingkat berikutnya. Rencana pemulangan adalah instruksi individual yang diberikan saat klien dipersiapkan untuk perawatan lanjutan di luar fasilitas kesehatan atau untuk hidup mandiri di rumah.

D. Evidence Based Pracrice in Nursing

1. Pengertian

Saat diberikan ROM pasif pada ekstremitas atas dan ekstremitas bawah maka pembuluh darah menjadi elastis dan terjadi fase dilatasi pada pembuluh darah maka aliran darah menuju ke jantung menjadi lancar yang menyebabkan kerja jantung stabil sehingga kemampuan jantung dalam memompa darah meningkat kemudian terjadi peningkatan tekanan darah .(Mugi 2017)

Hal ini sejalan dengan teori yang diungkapkan oleh Vollman (2017) bahwa mobilisasi progresif dapat meningkatkan fungsi kardiovaskular, sehingga hal ini dapat meningkatkan sirkulasi vena perifer dan memperlancar peredaran darah serta berdampak pada perubahan tekanan darah. (Suwarly 2021)

Perubahan tekanan darah dapat disebabkan karena metabolisme jantung yang dipengaruhi oleh beban miokard, ketegangan miokard dan kontraktilitas miokard. Semua faktor tersebut berubah selama diberikan aktivitas fisik. Peningkatan aliran koroner seiring dengan meningkatnya kebutuhan miokard untuk nutrisi dan oksigenasi. Aktivitas fisik bermanfaat untuk kekuatan otot dan menjaga kesehatan kardiovaskular. (Suwarly 2021)

Mobilisasi merupakan fundamental keperawatan dan jika kita memperhatikan hal penting dalam memobilisasi pasien hal ini akan aman dan bermanfaat untuk pasien kritis. Berdasarkan teori dan penelitian-penelitian diatas, peneliti berasumsi bahwa perubahan tekanan darah secara signifikan diakibatkan oleh efek dari intervensi ROM Pasif dsb.(Mugi 2017)

2. Tujuan

Pemberian mobilisasi progresif ini yaitu ROM pasif diharapkan dapat sebagai rehabilitas pada pasien yang mengalami penurunan kesadaran yang mengalami imobilisasi karena keadaannya. Mobilisasi progresif dapat sebagai pemberian aktivitas pada pasien untuk

mencegah perubahan yang buruk pada respon kardiovaskular. Perubahan tekanan darah dapat disebabkan karena metabolisme jantung yang dipengaruhi oleh beban miokard, ketegangan miokard dan kontraktilitas miokard. Semua faktor tersebut berubah selama diberikan aktivitas fisik. Peningkatan aliran koroner seiring dengan meningkatnya kebutuhan miokard untuk nutrisi dan oksigenasi. Aktivitas fisik bermanfaat untuk kekuatan otot dan menjaga kesehatan kardiovaskular. (Mugi 2017)

3. Indikasi

Beberapa kondisi yang diperbolehkan untuk melakukan mobilisasi progresif ROM pasif adalah sebagai berikut:

- a. Pasien stroke
- b. Pasien dengan tekanan darah >120 mmHg
- c. Pasien dengan ketidaksadaran

4. Kontraindikasi

Terdapat kondisi yang membuat mobilisasi progresif tidak dapat dilakukan yaitu apabila pasien mengalami fraktur servikal.

5. Prosedur pemberian

Prosedur pemberian mobilisasi progresif diawali dengan tekanan darah dan saturasi oksigen, kemudian diberikan ROM pasif selama 10 menit dan ini terjadi dua kali sehari, pagi dan sore. Anda kemudian mengukur tekanan darah dan saturasi oksigen lagi menggunakan sphygmomanometer dan oksimetri nadi. (Astuti 2022)

6. Kriteria Evaluasi

Mengikuti operasi mobilisasi progresif ROM pasif bertujuan untuk mencegah komplikasi pada pasien stroke dengan menstabilkan tekanan darah dan saturasi oksigen darah sebagai terapi tambahan farmakologi dengan kriteria hasil:

- a. Tingkat kesadaran meningkat

- b. tekanan darah membaik
- c. tekanan nadi membaik

7. Artikel Utama dan Pendukung

Artikel utama :

Artikel Pendukung (Mugi Hartoyo, Shobirun, Budiyati, Rizqi Rachmilia, 2017, Pengaruh Mobilisasi Progresif Level 1 Terhadap Tekanan Darah dan Saturasi Oksigen Pasien Kritis dengan Penurunan Kesadaran, Jurnal Perawat Indonesia)

Artikel pendukung :

- a. **Artikel** Pendukung (Ani Astuti, Rasyidah AZ, Satria Akbar Wibowo, 2022, Mobilisasi Progresif Level 1 Menstabilkan Tekanan Darah dan Saturasi Oksigen Pasien Stroke, Jurnal Endurance: Kajian Ilmiah Problema Kesehatan)
- b. Artikel Pendukung (Suwarly Mobiliu, Mansur Tomayahu, 2021, Pengaruh Mobilisasi Progresif Terhadap Perubahan Tekanan Darah Pada Pasien Stroke Di Ruang ICU, Jambura Journal: Of Health Sciences and Research)
- c. Artikel Pendukung (Afif Mustikarani, Akhmad Mustofa, 2020, Peningkatan Saturasi Oksigen Pada Pasien Stroke Melalui Pemberian Posisi Head Up, Ners Muda)
- d. Artikel Pendukung (Wahyu Rima Agustin, Gatot Suparmanto, Wahyuningsih Safitri, 2020, Pengaruh Mobilisasi Progresif Terhadap Status Hemodinamik Pada Pasien Kritis Di Intensif Care Unit, Journal Of Health Research)

BAB III

METODOLOGI PENELITIAN

A. Rancangan Studi Kasus

Jenis penelitian yang digunakan pada penelitian ini adalah studi kasus. Menurut Nursalam (2017) studi kasus adalah penelitian yang mencakup pengkajian yang bertujuan memberikan gambaran secara mendetail mengenai latar belakang, sifat maupun karakter yang ada dari suatu kasus, dengan kata lain bahwa studi kasus memusatkan perhatian pada suatu kasus secara intensif dan rinci. Penelitian dalam metode studi kasus ini dilakukan secara mendalam terhadap suatu keadaan atau kondisi yang dialami oleh klien dengan cara sistematis. (Nursalam 2017)

B. Subjek Studi Kasus

Subjek yang digunakan dalam studi kasus ini adalah individu atau klien yang sudah memenuhi kriteria inklusi dan eksklusi. Adapun kriteria inklusi pada kasus ini yaitu:

1. Pasien dengan diagnosis Medis Stroke Hemoragik
2. Jenis Kelamin Laki-Laki
3. Usia 60-75 Tahun
4. Pasien dengan penurunan kesadaran
5. pasien terpasang ventilasi mekanik

Adapun Kriteria Eksklusi pada studi kasus yaitu

1. Pasien dengan fraktur
2. Pasien dengan kontraindikasi diberikan *Range of Motion* (RoM)

C. Fokus Studi Kasus

Melakukan proses asuhan keperawatan pada pasien stroke hemoragik untuk keseimbangan hemodinamik menggunakan intervensi *Range Of Motion* (ROM).

D. Instrumen Studi Kasus

Instrumen studi kasus ini berupa format asuhan keperawatan

E. Prosedur Pengambilan Data

Prosedur penelitian menggambarkan proses studi kasus yang terdiri dari beberapa tahapan, antara lain:

1. Persiapan

Langkah pertama yang dilakukan peneliti adalah melakukan pengajuan judul studi kasus dan pencarian literatur

2. Pengumpulan Data

Langkah selanjutnya yaitu menyusun melakukan pengumpulan data melalui observasi dan wawancara dan pengumpulan data base melalui internet

3. Penyusunan Laporan

Langkah terakhir yaitu penyusunan laporan dengan melakukan pengkajian dari data objektif dan subjektif serta wawancara. Kemudian, penegakan diagnosis, dan menyusun perencanaan intervensi yang telah dilakukan, implementasi serta evaluasi, dan terakhir dilakukan pendokumentasian dalam bentuk laporan karya tulis ilmiah. Laporan ditulis berdasarkan tahapan penulisan karya tulis ilmiah sesuai panduan karya tulis akhir profesi ners UIN Alauddin Makassar 2022.

F. Tempat dan Waktu Pengambilan

Pengambilan data dan observasi serta wawancara pada keluarga pasien dilakukan pada tanggal 11 Agustus 2023 di Ruang ICU RSUP Dr Wahidin Sudirohusodo Makassar.

G. Analisis Data dan Penyajian Data

Analisis dan penyajian data pada kasus ini berupa kajian khusus yang didapatkan secara fakta dan dituangkan dalam teks dan bersifat sistematis. Analisis data pada kasus ini yaitu pasien masuk IGD dari rujukan RSUD Andi Makkasau Pare-Pare karena mengalami nyeri kepala sejak siang akibat kecelakaan lalu lintas yang ditabrak oleh mobil saat mengendarai motor, tetapi tidak ada yang melihat jelas bagaimana mekanisme trauma. Pasien dilakukan

tindakan post op craniectomy dengan penurunan kesadaran serta gagal napas sehingga di pindahkan ke ICU. Pasien terpasang Tracheostomy Ventilator Mode SIMV-PC dan CVC.

Riwayat Kesehatan Keluarga: Keluarga pasien mengatakan tidak ada anggota keluarga yang mengalami sakit yang sama dengan pasien

Saat ini pasien terintubasi, Tekanan Darah: 150/76 mmHg, Nadi: 118x/i, Pola Nafas Tidak Teratur, Pergerakan Eksremitas (pasif), GCS sopor E3M5V× (Tracheostomy)

H. Etika Studi Kasus

Setiap penelitian kesehatan yang melibatkan relawan sebagai subyek penelitian harus dilandasi oleh tiga prinsip etika (*basic moral principle*), yaitu:

1. *Respect of Persons (Others)* memiliki tujuan mendasar untuk mempertahankan otonomi, pengambilan keputusan independen (penentuan nasib sendiri) dan perlindungan kelompok yang bergantung atau rentan dari penyalahgunaan. Pengasuh dapat menginformasikan pasien bahwa mereka dalam kondisi baik, meskipun ada beberapa gangguan.
2. *Beneficence & Non Maleficence*: Prinsip berbuat baik, memberikan keuntungan maksimum dan resiko minimum. Misalnya, jika ada resiko, itu harus masuk akal (*reasonable*). Perawat dapat merekomendasikan olahraga untuk meningkatkan kesehatan pasien, jika olahraga dilakukan dapat menimbulkan resiko kekambuhan penyakit. Dengan rancangan penelitian ilmiah, peneliti mampu melakukannya dengan baik, mengikuti prinsip jangan merugikan (*no harm, no evil*)
3. Prinsip etika keadilan (*Justice*): Prinsip ini menekankan bahwa setiap orang berhak mendapatkan sesuatu sesuai dengan haknya dalam arti keadilan distributif dan pemerataan. Jangan biarkan kelompok rentan memiliki masalah yang tidak adil. Pada prinsipnya sponsor dan peneliti tidak bertanggung jawab atas perlakuan tidak adil tersebut. Misalnya, jika seorang pasien baru saja dirawat inap dan ada pasien lain, perawat

mempertimbangkan beberapa faktor dan kemudian bertindak dengan cara yang adil sehingga pasien lain tidak merasa dikucilkan atau diakali.

4. Prinsip etika kerahasiaan (*Confidentiality*): Prinsip ini adalah informasi tentang pasien harus dijaga. Segala sesuatu yang terdapat dalam dokumen catatan kesehatan pasien hanya boleh dibaca dalam rangka pengobatan pasien. Tidak ada seorangpun dapat memperoleh informasi tersebut kecuali jika diizinkan oleh pasien dengan bukti persetujuan. Diskusi tentang pasien diluar area pelayanan, menyampaikan pada teman atau keluarga tentang pasien dan tenaga kesehatan lain jika tidak penting harus dihindari.



BAB IV
LAPORAN KASUS

ASSESSMENT		
Nama Pasien : Tn. A	Umur : 76 Tahun	Jenis kelamin: L / <input checked="" type="checkbox"/> P <input type="checkbox"/> No. RM: 1036811
Nama Keluarga : Ny. A Agama : Islam Pekerjaan : PNS Alamat Rumah : Jl. Madello, Barru telp/Hp : - Diagnosa Medis : ICH & CF Linier Os Temporoparietal Tanggal Masuk ICU : 11 Agustus 2023		
Datang Tanggal : 10 Agustus 2023 Pukul: 03.42 Asal Ruangan: IGD Bedah		
Alat Terpasang : <input checked="" type="checkbox"/> Infus <input checked="" type="checkbox"/> Kateter <input checked="" type="checkbox"/> NGT <input type="checkbox"/> Lainnya..... <input checked="" type="checkbox"/> Ventilator <input checked="" type="checkbox"/> CVC <input type="checkbox"/> Transfusi <input checked="" type="checkbox"/> Monitor		
KATEGORI MASUK ICU : Emergency (P2 merah)		
Keluhan Utama : Pasien dengan penurunan kesadaran Riwayat Penyakit/ Mekanisme Cedera : Keluarga pasien mengatakan pasien masuk IGD dengan rujukan dari RSUD Andi Makkasau Pare-Pare karena mengalami nyeri kepala sejak siang akibat kecelakaan lalu lintas yang ditabrak oleh mobil saat mengendarai motor dan keluar darah pada telinga bagian kiri. Tetapi tidak ada yang melihat jelas bagaimana mekanisme trauma. Pasien dilakukan tindakan post op craniectomy dan mengalami penurunan kesadaran serta gagal napas sehingga di masukkan ke ruangan ICU. Riwayat Kesehatan Keluarga : Keluarga pasien mengatakan tidak ada anggota keluarga yang mengalami sakit yang sama dengan pasien Orientasi tempat, waktu, dan orang) : Pasien tidak mampu mengorientasikan waktu dan tempat		

**COMPREHENSIVE ASSESMENT & ON
GOING ASSESMENT**

Riwayat Kesehatan Lalu :

AMPLE

- S (Sample) = pasien post op craniectomy
 A (Allergies) = Tidak ada alergi makanan dan obat-obatan
 M (Medications) = Pasien sempat melakukan pengobatan di RSUD Andi Makkasau Pare-Pare dan diberikan terapi ranitidine, piracetam, ketorolac, ceftriaxone dan asam tranexamat
 P (Past Illness) = Tidak ada riwayat hipertensi, diabetes mellitus, dan penyakit jantung lainnya
 L (Last Meal) = Nasi dan lauk
 E (Event Leading) = Keluarga pasien mengatakan pasien memiliki riwayat kecelakaan juga

AIUEO

- A (Alkohol) : Keluarga pasien mengatakan pasien tidak pernah konsumsi alkohol
 I (Insulin) : Keluarga pasien mengatakan bahwa pasien tidak ada riwayat diabetes
 U (Uremia) : Keluarga mengatakan tidak ada riwayat gagal ginjal
 E (Epilepsi) : Keluarga mengatakan pasien tidak ada riwayat kejang
 O (Over dosis) : Keluarga pasien mengatakan pasien tidak pernah menggunakan obat-obatan terlarang

Pengkajian B1-B6

B1 (Breathing)

- Bentuk dada : Normo chest
- RR : 33 x/menit
- Pola Nafas: Dyspnea, dengan bantuan ventilator
- Terpasang OPA (-), NPA (-), Endotracheal Tube (-), Tracheostomy (+)
- Penggunaan Otot Bantu Nafas (+)
- Pernafasan cuping hidung (-)
- Penggunaan Alat Bantu Pernafasan: O₂ via Tracheostomy Ventilator Mode SIMV-PC Pins : 12 , T ins : 1.16, FiO₂ 60%, menghasilkan volume tidal 344 ml
- Suara nafas tambahan : Ronkhi
- Sumbatan jalan nafas : Gurgling
- Sputum ada dengan warna kekuningan dan kental

Masalah : Ya

B2 (Circulation)

- Tekanan Darah : 150/76 mmHg
- CRT : > 2 detik
- Sianosis(-)
- Konjuctiva: Anemis

Masalah : Ya

B3 (Neurologi)

- Tingkat Kesadaran : Sopor
- GCS : E3M5Vx
- Refleks Kornea (+)
- Refleks Cahaya (+)
- Reflek Pupil (+)
Ukuran Pupil : isokor
- Refleks Motorik (bisep +/- trisep +/- patella +/-): tidak dapat dikaji
- Refleks Nervus Kranialis (Jabarkan 12 Nervus Kranialis dengan singkat):
N. I : sulit dikaji
N. II : Visus :sulit dikaji
N. III, IV, VI: Gerakan bola mata : sulit dikaji ; Pupil (Isokor)
N. V : Sensorik: sulit dikaji Motorik: sulit dikaji
N. VI : Otonom: sulit dikaji ; Motorik: sulit dikaji
N. VIII : Pendengaran : sulit dikaji; Keseimbangan: keseimbangan pasien sulit dikaji karena pasien sopor
N. IX : Pasien mampu membedakan rasa asin/ manis/ pahit : sulit dikaji
N. X : Gerakan uvula: sulit dikaji; Rangsang muntah/ menelan: pasien nampak terpasang NGT
N. XI : Sternocledomastoideus: sulit dikaji ; Trapesius: sulit dikaji
N. XII : Gerakan lidah : sulit dikaji

Masalah :Tidak

B4 (Bladder)

- Edema Vagina/Scrotum (-)
- Produksi Urine 570 cc/24 jam
- Warna Urine kuning
- Bau Urine : normal
- Sedimen Urine (+/-),darah (-)
- Distensi Uretra (-)
- Terpasang kateter Urine (+),Jenis: cateter bag

- Balance Cairan/24 Jam
Jumlah Input: 570 cc/24 J
Jumlah Output: 350 cc/24 J

Masalah : Ya

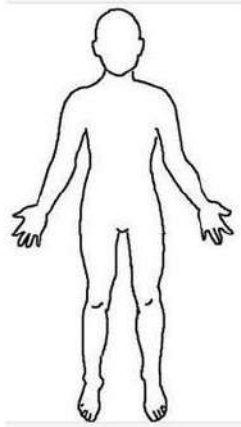
B5 (Bowel)

- Terpasang NGT (+)
- Kebutuhan Nutrisi Parenteral /24 J, Jenis: Nacl : 500 ml/24 jam
- Kebutuhan nutrisi enteral enteral peptisol 3x 100 cc, bubur saring 3/200 cc
- Retriksi Cairan (-)
- Bentuk Abdomen (simetris),
- Distensi Abdomen (-),
- Asites (-),
- Mual (-),
- Muntah (-),
- Peristaltik Usus 5-6 x/menit

Masalah : Tidak

B6 (Bone)

- Warna Kulit: sawo matang
 - Decubitus ada pada sacrum grade 2
 - Edema (+)
 - Luka post operasi (-)
 - Pergerakan Ekstremitas (pasif)
 - Kekuatan Otot
- | | |
|---|---|
| 1 | 1 |
| 1 | 1 |
- Lesi (-)
 - Fraktur (-)
 - Dekubitus (+/-), Luka terbuka (-/-), Luka Post Operasi (-),
Area :



Keterangan Gambar :

Pengkajian Rasa Aman dan Nyaman

- a. Apakah ada rasa nyeri? Di bagian mana ? jelaskan secara rinci: PQRST.
Pasien nampak tidak meringis
- b. Apakah mengganggu aktifitas?
Pasien mengalami kesadaran menurun sehingga tidak mampu melakukan aktivitas
- c. Apakah yang dilakukan untuk mengurangi / menghilangkan nyeri?
Tidak dikaji
- d. Apakah cara yang digunakan untuk mengurangi nyeri efektif?
Tidak dikaji
- e. Apakah ada riwayat pembedahan ?
Pasien post op decompression and posterior stabilization

Pengkajian Aktivitas, Istirahat dan Tidur

a. AKTIFITAS

- 1) Apakah klien selalu berolahraga? Jenis OR?
Tidak, keluarga mengatakan pasien jarang berolahraga sebelum sakit
- 2) Apakah klien menggunakan alat bantu dalam beraktifitas?
Sebelum sakit pasien tidak menggunakan alat bantu beraktifitas
- 3) Apakah ada gangguan aktifitas?
Saat ini pasien hanya berbaring
- 4) Bagaimana aktifitas klien saat sakit sekarang ini? Apakah perlu bantuan?
Jelaskan secara rinci
Pasien hanya tirah baring dengan posisi supinasi, segala aktivitas dibantu oleh perawat

b. ISTIRAHAT

- 1) Kapan dan berapa lama klien beristirahat?
Keluarga mengatakan sebelum sakit pasien beristirahat di malam dan siang

hari

- 2) Apa kegiatan untuk mengisi waktu luang?

Keluarga mengatakan sebelum sakit pasien menghabiskan waktu dengan menonton tv dan mengendarai motor

- 3) Apakah klien menyediakan waktu khusus untuk istirahat?

Sulit dikaji

- 4) Apakah pengisian waktu luang sesuai hoby?

Sulit dikaji

- 5) Bagaimana istirahat klien saat sakit sekarang ini?

Nampak pasien tirah baring

c. TIDUR

- 1) Bagaimana pola tidur klien? (jam, berapa lam, nyenyak/tidak?)

Pasien mengalami penurunan kesadaran

- 2) Apakah kondisi saat ini mengganggu klien?

Tidak dikaji

- 3) Apakah klien terbiasa menggunakan obat penenang sebelum tidur?

Tidak dikaji

- 4) Kegiatan apa yang dilakukan menjelang tidur?

Tidak ada kegiatan apapun

- 5) Bagaimana kebiasaan tidur?

Keluarga mengatakan kebiasaan tidur pasien baik tidak ada gangguan tidur dulunya

- 6) Berapa jam klien tidur? Bagaimana kualitas tidurnya ?

Pasien tidur cukup sebelum sakit

- 7) Apakah klien sering terjaga saat tidur?

Tidak

- 8) Pernahkah mengalami gangguan tidur? Jenis nya?

Keluarga mengatakan bahwa pasien tidak pernah mengalami gangguan tidur

- 9) Apa hal yang ditimbulkan akibat gangguan tersebut?

Tidak ada gangguan tidur

Pengkajian Riwayat Sosial :

- a. Apakah klien mempunyai teman dekat?

Keluarga mengatakan pasien dekat dengan keluarganya

- b. Siapa yang dipercaya klien?

Sulit dikaji

- c. Apakah klien ikut dalam kegiatan masyarakat?

Sulit dikaji

- d. Apakah pekerjaan klien sekarang? Apakah sesuai kemampuan?

Pasien bekerja sebagai wiraswasta

Pengkajian Riwayat Psikologi:

a. Status Emosi.

- 1) Apakah klien dapat mengekspresikan perasaannya?
Sulit, karena pasien terintubasi
- 2) Bagaimana suasana hati klien?
Sulit dikaji
- 3) Bagaimana perasaan klien saat ini?
Sulit dikaji
- 4) Apa yang dilakukan bila suasana hati sedih, marah, gembira?
Sulit dikaji



Pemeriksaan Tanda Vital																																			
<ul style="list-style-type: none"> TANDA VITAL <p>TD : 150/76 mmHg</p> <p>HR : 118 x/i</p> <p>RR : 33 x/i</p> <p>SUHU : 39,0 °C</p> <p><i>Behavioural Pain Scale</i></p> <table border="1"> <thead> <tr> <th>Parameter</th> <th>1</th> <th>2</th> <th>3</th> <th>4</th> <th>Skor</th> </tr> </thead> <tbody> <tr> <td>Face (Wajah)</td> <td>Tenang/rileks</td> <td>Mengerutkan alis</td> <td>Kelopak mata tertutup</td> <td>Meringis</td> <td>1</td> </tr> <tr> <td>Anggota Badan Sebelah Atas</td> <td>Tidak ada pergerakan</td> <td>Sebagian ditekuk</td> <td>Sepenuhnya ditekuk dengan fleksi jari-jari</td> <td>Retraksi permanen</td> <td>1</td> </tr> <tr> <td>Ventilasi</td> <td>Pergerakan dapat ditoleransi</td> <td>Batuk dengan pergerakan</td> <td>Melawan ventilator</td> <td>Tidak dapat mengontrol dengan ventilasi</td> <td>1</td> </tr> <tr> <td colspan="5">Total skor</td> <td>3 (ringan)</td> </tr> </tbody> </table> 						Parameter	1	2	3	4	Skor	Face (Wajah)	Tenang/rileks	Mengerutkan alis	Kelopak mata tertutup	Meringis	1	Anggota Badan Sebelah Atas	Tidak ada pergerakan	Sebagian ditekuk	Sepenuhnya ditekuk dengan fleksi jari-jari	Retraksi permanen	1	Ventilasi	Pergerakan dapat ditoleransi	Batuk dengan pergerakan	Melawan ventilator	Tidak dapat mengontrol dengan ventilasi	1	Total skor					3 (ringan)
Parameter	1	2	3	4	Skor																														
Face (Wajah)	Tenang/rileks	Mengerutkan alis	Kelopak mata tertutup	Meringis	1																														
Anggota Badan Sebelah Atas	Tidak ada pergerakan	Sebagian ditekuk	Sepenuhnya ditekuk dengan fleksi jari-jari	Retraksi permanen	1																														
Ventilasi	Pergerakan dapat ditoleransi	Batuk dengan pergerakan	Melawan ventilator	Tidak dapat mengontrol dengan ventilasi	1																														
Total skor					3 (ringan)																														
<p>Pemeriksaan Fisik</p> <ul style="list-style-type: none"> Kepala dan Leher <ul style="list-style-type: none"> Inspeksi : Bentuk normo chepal, tampak luka terhecting pada regio frontal, tidak ada perdarahan, rambut berwarna hitam bercampur putih, kebersihan rambut bersih, bentuk leher normal, nampak terpasang CVC pada vena jugularis dextra. Nampak terpasang tracheostomi pada trachea Palpasi : tidak ada pembesaran tiroid, tidak ada distensi kelenjar getah bening Thoraks <ul style="list-style-type: none"> Inspeksi : bentuk dada normo chest, tidak ada kelainan bentuk, tidak ada jejas Palpasi : tidak ada nyeri tekan, tidak ada massa Perkusi : tidak ada pembesaran batas jantung dan paru Auskultasi : terdengar suara napas tambahan: ronkhi Pelvis <ul style="list-style-type: none"> Inspeksi : bentuk normal Palpasi : tidak ada nyeri tekan Ekstremitas atas/bawah <ul style="list-style-type: none"> Inspeksi : nampak edema pada ekstremitas atas dan bawah, nampak lesi pada eskremitas atas kanan dan kiri Palpasi : bawah Pitting edema derajat 1 																																			

- **Punggung**
 - Inspeksi : nampak luka decubitus
 - Palpasi : tidak ada edema
- **Genetalia**
Tidak dikaji



□ RONTGEN □ CT-SCAN □ USG □ EKG □ ENDOSKOPI □ Lain-lain,

Hasil :

Pemeriksaan MSCT Kepala 3 Dimensi (Tanpa Kontras) irisan axial, reformat sagital dan coronal dengan hasil sebagai berikut : (16 Agustus 2023)

- Defek pada os frontalis berukuran +/- 6.8 x 6.3 cm tanpa disertai herniasi otak
- Lesi hiperdens (74 HU) pada lobus frontotemporal dextra dengan perifokal edema disekitarnya volume total +/- 46.53 ml yang menyempitkan ventrikel lateralis dextra cornu anterior dan menyebabkan midline shift sejauh +/- 0.7 cm
- Lesi hiperdens (76 HU) pada lobus temporal sinistra dengan volume +/- 36.33 ml dengan perifokal edema disekitarnya
- Lesi hiperdens (87 HU) berbentuk crescent pada regio temporal sinistra dengan ketebalan +/- 0.52 cm dan regio parietal sinistra dengan ketebalan +/- 0.7 cm dan falx cerebri
- Lesi hiperdens (80 HU) yang memasuki sulci dan gyri regio frontotemporoparietal bilateral
- Lesi hiperdens (60 HU) pada intraventrikel ventrikel lateralis cornu posterior et cornu temporal bilateral
- Sulci dan gyrus obliterasi
- Klasifikasi fisiologik pada plexus choroid bilateral dan pineal body
- CPA, pons dan cerebellum dalam batas normal
- Perselubungan (48 HU) pada meatus acusticus externus, cavum tympani dan air cell mastoid sinistra
- Perselubungan (46 HU) pada sinus frontalis bilateral, ethmoidalis bilateral, sphenoidalis dextra dan maxillaris dextra
- Bulbus oculi dextra mengecil dengan klasifikasi sekitarnya. Bulbus oculi sinistra dalam batas normal
- Tampak lesi hiperdens (66 HU) pada soft issue regio frontoparietalis dextra

Pemeriksaan foto thorax AP (asimetris) dengan kesan:

(21 Agustus 2023)

- Terpasang tracheostomy tube pada trachea dengan tip +/- 6.5 cm di atas carina
- Terpasang DLC pada hemithorax kanan melalui vena jugularis dengan tip setinggi CV T5 kesan pada vena cava superior
- TB paru lama aktif lesi luas (dibandingkan dengan foto thorax tanggal 17 Agustus 2023), kesan ST.Qa
- Dilatatio et atherosclerosis aortae

Pemeriksaan Laboratorium**Hasil AGD:**

Tanggal 23 Agustus 2023	
pH	7.491
pCO ₂	31,6
pO ₂	205
So ₂	99.9
HCO ₃	24,3
PO₂/FiO₂	521.6

Interpretasi Hasil AGD:**Alkalosis Respiratorik****Hematologi Rutin**

No.	Parameter	Hasil	Nilai normal	Keterangan
1	WBC	12.4	4.00-10.0	Meningkat
2	RBC	4.27	4.00-6.00	Normal
3	HGB	12.8	12.0-16.0	Normal
4	HCT	38	37.0-48.0	Normal
5	MCV	88	80.0-97.0	Normal
6	MCH	30	26.5-33.5	Normal
7	MCHC	34	31.5-35.0	Normal
8	PLT	244	150-400	Normal
9	RDW-SD	50.8	37.0-54.0	Normal
10	RDW-CV	15.9	10.0-18.0	Normal
11	PDW	11.8	10.0-18.0	Normal
12	MPV	10.3	6.50-11.0	Normal
13	PCT	0.25	0.15-0.50	Normal
14	NEUT	96.4	52.0-75.0	Meningkat
15	LYMPH	1.9	20.0-40.0	Menurun
16	MONO	1.3	2.00-8.00	Menurun
17	EO	0.2	1.00-3.00	Menurun
18	BASO	0.2	0.00-0.10	Normal
19	LED I	28	(L <10, P <20)	Meningkat

CATATAN:

Neutrofilia, Pemanjangan masa hemostasis faktor intrinsik, Peningkatan penanda inflamasi, Peningkatan aktivitas enzim-enzim transaminase

ANALISIS DATA

No.	DATA SUBJEKTIF DAN OBJEKTIF	ETIOLOGI	MASALAH KEPERAWATAN
1	DS: - Sulit dikaji, terintubasi DO: - Penggunaan Otot Bantu Nafas (+) - Sumbatan jalan nafas : Gurgling - Sputum ada dengan warna kekuningan dan kental - Suara nafas tambahan : Ronkhi - Dyspnea RR: 33x/i	Terjadi interaksi bakteri,virus Reaksi radang akumulasi sekret spasme jalan nafas obstruksi jalan nafas Bersihan Jalan Nafas Tidak Efektif	Bersihan Jalan Nafas Tidak Efektif
2	DS: - Sulit dikaji DO: - Pasien mengalami gagal napas dan penurunan kesadaran - Penggunaan Alat Bantu Pernafasan: O2 via Tracheostomy Ventilator Mode SIMV-PC Pins : 12 , T ins : 1.16, FiO2 60%, menghasilkan volume tidal 344 ml - TB paru lama aktif lesi luas (dibandingkan dengan foto thorax tanggal 17 Agustus 2023), kesan ST.Qa	Atelektasis paru Pertukaran O2 dan CO2 terganggu Hasil AGD abnormal Gangguan Pertukaran Gas	Gangguan Pertukaran Gas

	<ul style="list-style-type: none"> - Interpretasi Hasil AGD: Alkalosis Respiratorik - Suara nafas tambahan : Ronkhi 		
3	<p>DS:</p> <ul style="list-style-type: none"> - Sulit dikaji <p>DO:</p> <ul style="list-style-type: none"> - Tingkat Kesadaran : Sopor - GCS : E3M5V× - Tampak luka terhecting pada regio frontal. - Pemeriksaan MSCT Kepala 3 Dimensi (Tanpa Kontras) irisan axial, reformat sagital dan coronal dengan hasil sebagai berikut : (16 Agustus 2023) <ol style="list-style-type: none"> 1) Defek pada os frontalis berukuran +/- 6.8 x 6.3 cm tanpa disertai herniasi otak 2) Lesi hiperdens (74 HU) pada lobus frontotemporal dextra dengan perifokal edema disekitarnya volume total +/- 46.53 ml yang menyempitkan ventrikel lateralis dextra cornu anterior dan menyebabkan midlie shift sejauh +/- 0.7 cm 3) Lesi hiperdens (76 HU) pada lobus temporal sinistra dengan volume +/- 36.33 ml dengan perifokal edema disekitarnya 4) Lesi hiperdens (87 HU) berbentuk crescent pada regio temporal sinistra dengan ketebalan +/- 0.52 cm dan regio parietal sinistra dengan ketebalan 	<p>Peningkatan beban kerja jantung</p> <p>Peningkatan tekanan intravaskuler cerebral</p> <p>Vasospasme pembuluh darah</p> <p>Pembuluh darah cerebral pecah</p> <p>Darah memasuki jaringan cerebral</p> <p>Hematoma cerebral</p> <p>Peningkatan TIK</p> <p>Penurunan Kapasitas Adaptif Intrakranial</p>	<p>Penurunan Kapasitas Adaptif Intrakranial</p>

	<p>+/- 0.7 cm dan falx cerebri</p> <p>5) Lesi hiperdens (80 HU) yang memasuki sulci dan gyri regio frontotemporoparietal bilateral</p> <p>6) Lesi hiperdens (60 HU) pada intraventrikel ventrikel lateralis cornu posterior et cornu temporal bilateral</p> <p>7) Sulci dan gyrus obliterasi</p> <p>8) Klasifikasi fisiologik pada plexus choroid bilateral dan pineal body</p> <p>9) Perselubungan (48 HU) pada meatus acusticus externus, cavum tympani dan air cell mastoid sinistra</p> <p>10) Perselubungan (46 HU) pada sinus frontalis bilateral, ethmoidalis bilateral, sphenoidalis dextra dan maxillaris dextra</p> <p>11) Tampak lesi hiperdens (66 HU) pada soft issue regio frontoparietalis dextra</p> <p>- Dilatatio et atherosclerosis aortae</p>		
4	<p>DS:</p> <p>- Sulit dikaji</p>	Mobilisasi	Gangguan Mobilitas Fisik

	<p>DO:</p> <ul style="list-style-type: none"> - Saat ini pasien telah diberikan tindakan operasi pasien post op craniectomy and posisi head up 15-30° - Pergerakan Ekstremitas (pasif) - Kekuatan Otot <table style="margin-left: 40px;"> <tr> <td style="border-right: 1px solid black; border-bottom: 1px solid black; padding: 2px 5px;">1</td> <td style="border-bottom: 1px solid black; padding: 2px 5px;">1</td> </tr> <tr> <td style="border-right: 1px solid black; padding: 2px 5px;">1</td> <td style="padding: 2px 5px;">1</td> </tr> </table> <ul style="list-style-type: none"> - nampak edema pada ekstremitas atas dan bawah dengan pitting edema derajat 1 	1	1	1	1	<p>Tidak mampu beraktivitas</p> <p>Tirah baring yang lama</p> <p>Kehilangan daya otot</p> <p>Penurunan otot</p> <p>Perubahan sistem muskuloskeletal</p> <p>Gangguan Mobilitas Fisik</p>	
1	1						
1	1						
5	<p>DS:</p> <ul style="list-style-type: none"> - Sulit dikaji <p>DO:</p> <ul style="list-style-type: none"> - Pasien hanya tirah baring dengan posisi supinasi - Pasien post op craniectomy and posisi head up 15-30° - Decubitus ada pada sacrum grade 2 - Nampak lesi pada eskremitas atas kanan dan kiri 	<p>Antibody merusak</p> <p>Terjadi peradangan/inflamasi</p> <p>Perubahan fungsi barrier kulit</p> <p>Gangguan Integritas Kulit</p>	Gangguan Integritas Kulit				
6	<p>Faktor Resiko:</p> <ul style="list-style-type: none"> - Terpasang Penggunaan Alat Bantu Pernafasan: O2 via Tracheostomy Ventilator Mode SIMV-PC - Terpasang CVC melalui vena jugularis dextra - Pasien post op craniectomy - Nampak terpasang NGT - Nampak terpasang kateter urin - Hasil Laboratorium Hematologi Rutin <p>WBC : 12.4 10³/UL</p>	<p>Luka Operasi</p> <p>Terputusnya kontinuitas jaringan kulit</p> <p>Jaringan kontak dengan dunia luar</p> <p>Tempat masuknya mikroorganisme</p> <p>Tidak adekuat pertahanan sistem imun</p>	Resiko Infeksi				

	NEUT : 96.4 % LYMPH : 1.9 % MONO : 1.3 % EO : 0.2 % LED I : 28 mm - Suhu : 39,0 °C	Resiko Infeksi	
--	---	-----------------------	--

DIAGNOSIS KEPERAWATAN

No.	DIAGNOSIS KEPERAWATAN
1	<p>Bersihkan jalan napas tidak efektif b/d hipersekresi jalan napas d/d:</p> <p>DS:</p> <ul style="list-style-type: none"> - Sulit dikaji, terintubasi <p>DO:</p> <ul style="list-style-type: none"> - Penggunaan Otot Bantu Nafas (+) - Sumbatan jalan nafas : Gurgling - Sputum ada dengan warna kekuningan dan kental - Suara nafas tambahan : Ronkhi - Dyspnea <p>RR: 33x/i</p>
2	<p>Gangguan Pertukaran Gas b/d ketidakseimbangan ventilasi-perfusi d/d:</p> <p>DS:</p> <ul style="list-style-type: none"> - Sulit dikaji <p>DO:</p> <ul style="list-style-type: none"> - Pasien mengalami gagal napas dan penurunan kesadaran - Penggunaan Alat Bantu Pernafasan: O2 via Tracheostomy Ventilator Mode SIMV-PC Pins : 12 , T ins : 1.16, FiO2 60%, menghasilkan volume tidal 344 ml - TB paru lama aktif lesi luas (dibandingkan dengan foto thorax tanggal 17 Agustus 2023), kesan ST.Qa - Interpretasi Hasil AGD: Alkalosis Respiratorik - Suara nafas tambahan : Ronkhi
3	<p>Penurunan Kapasitas Adaptif Intrakranial b/d edema serebral d/d:</p> <p>DS:</p> <ul style="list-style-type: none"> - Sulit dikaji

	<p>DO:</p> <ul style="list-style-type: none"> - Tingkat Kesadaran : Sopor - GCS : E3M5V× - Tampak luka terhecting pada regio frontal. - Pemeriksaan MSCT Kepala 3 Dimensi (Tanpa Kontras) irisan axial, reformat sagital dan coronal dengan hasil sebagai berikut : (16 Agustus 2023) <ol style="list-style-type: none"> 1) Defek pada os frontalis berukuran +/- 6.8 x 6.3 cm tanpa disertai herniasi otak 2) Lesi hiperdens (74 HU) pada lobus frontotemporal dextra dengan perifokal edema disekitarnya volume total +/- 46.53 ml yang menyempitkan ventrikel lateralis dextra cornu anterior dan menyebabkan midlie shift sejauh +/- 0.7 cm 3) Lesi hiperdens (76 HU) pada lobus temporal sinistra dengan volume +/- 36.33 ml dengan perifokal edema disekitarnya 4) Lesi hiperdens (87 HU) berbentuk crescent pada regio temporal sinistra dengan ketebalan +/- 0.52 cm dan regio parietal sinistra dengan ketebalan +/- 0.7 cm dan falx cerebri 5) Lesi hiperdens (80 HU) yang memasuki sulci dan gyri regio frontotemporoparietal bilateral 6) Lesi hiperdens (60 HU) pada intraventrikel ventrikel lateralis cornu posterior et cornu temporal bilateral 7) Sulci dan gyrus obliterasi 8) Klasifikasi fisiologik pada plexus choroid bilateral dan pineal body 9) Perselubungan (48 HU) pada meatus acusticus externus, cavum tympani dan air cell mastoid sinistra 10) Perselubungan (46 HU) pada sinus frontalis bilateral, ethmoidalis bilateral, sphenoidalis dextra dan maxillaris dextra 11) Tampak lesi hiperdens (66 HU) pada soft issue regio frontoparietalis dextra <ul style="list-style-type: none"> - Dilatatio et atherosclerosis aortae
4	<p>Gangguan Mobilitas Fisik b/d perubahan metabolisme d/d:</p> <p>DS:</p> <ul style="list-style-type: none"> - Sulit dikaji <p>DO:</p> <ul style="list-style-type: none"> - Saat ini pasien telah diberikan tindakan operasi pasien post op craniectomy and posisi head up 15-30° - Pergerakan Ekstremitas (pasif) - Kekuatan Otot


	<table border="1" style="margin-left: auto; margin-right: auto;"> <tr> <td style="text-align: center;">1</td> <td style="text-align: center;">1</td> </tr> <tr> <td style="text-align: center;">1</td> <td style="text-align: center;">1</td> </tr> </table> <ul style="list-style-type: none"> - nampak edema pada ekstremitas atas dan bawah dengan pitting edema derajat 1 	1	1	1	1
1	1				
1	1				
5	<p>Gangguan Integritas Kulit b/d penurunan mobilitas d/d:</p> <p>DS:</p> <ul style="list-style-type: none"> - Sulit dikaji <p>DO:</p> <ul style="list-style-type: none"> - Pasien hanya tirah baring dengan posisi supinasi - Pasien post op craniectomy and posisi head up 15-30° - Decubitus ada pada sacrum grade 2 - Nampak lesi pada eskremitas atas kanan dan kiri 				
6	<p>Resiko Infeksi d/d:</p> <p>Faktor Resiko:</p> <ul style="list-style-type: none"> - Terpasang Penggunaan Alat Bantu Pernafasan: O2 via Tracheostomy Ventilator Mode SIMV-PC - Terpasang CVC melalui vena jugularis dextra - Pasien post op craniectomy - Nampak terpasang NGT - Nampak terpasang kateter urin - Hasil Laboratorium Hematologi Rutin <ul style="list-style-type: none"> WBC : 12.4 10³/UL NEUT : 96.4 % LYMPH : 1.9 % MONO : 1.3 % EO : 0.2 % LED I : 28 mm - Suhu : 39,0 °C 				

INTERVENSI KEPERAWATAN

No	Diagnosis keperawatan	Rencana Keperawatan	
		Luaran Keperawatan	Intervensi Keperawatan
1	Bersihan jalan napas tidak efektif b/d	Setelah dilakukan intervensi	Penghisapan Jalan

	<p>hipersekreasi jalan napas d/d: DS: - Sulit dikaji, terintubasi</p> <p>DO: - Penggunaan Otot Bantu Nafas (+) - Sumbatan jalan napas : Gurgling - Sputum ada dengan warna kekuningan dan kental - Suara napas tambahan : Ronkhi - Dyspnea RR: 33x/i</p>	<p>keperawatan selama 3 x 24 jam diharapkan bersihkan jalan napas meningkat, dengan kriteria hasil:</p> <ul style="list-style-type: none"> - Produksi sputum menurun - Dyspnea menurun - Pola napas membaik 	<p>Napas (I.01020) Observasi:</p> <ol style="list-style-type: none"> 1. Identifikasi kebutuhan dilakukan penghisapan 2. Monitor status oksigenasi sebelum selama dan setelah dilakukan tindakan <p>Terapeutik</p> <ol style="list-style-type: none"> 1. Gunakan teknik aseptik 2. Berikan oksigen dengan konsentrasi tinggi 100% paling sedikit 30 detik sebelum dilakukan tindakan 3. Lakukan penghisapan lendir kurang dari 15 detik
2	<p>Gangguan Pertukaran Gas b/d ketidakseimbangan ventilasi-perfusi d/d: DS: - Sulit dikaji</p> <p>DO: - Pasien mengalami gagal napas dan penurunan kesadaran</p>	<p>Setelah dilakukan intervensi keperawatan selama 3 x 24 jam diharapkan pertukaran gas meningkat, dengan kriteria hasil:</p> <ul style="list-style-type: none"> - Tingkat kesadaran meningkat - Bunyi napas tambahan 	<p>Pemantauan Respirasi (I.01014) Observasi:</p> <ol style="list-style-type: none"> 1. Monitor pola napas 2. Monitor adanya sumbatan

	<ul style="list-style-type: none"> - Penggunaan Alat Bantu Pernafasan: O₂ via Tracheostomy Ventilator Mode SIMV-PC Pins : 12 , T ins : 1.16, FiO₂ 60%, menghasilkan volume tidal 344 ml - TB paru lama aktif lesi luas (dibandingkan dengan foto thorax tanggal 17 Agustus 2023), kesan ST.Qa - Interpretasi Hasil AGD: Alkalosis Respiratorik - Suara nafas tambahan : Ronkhi 	menurun	<p>jalan napas</p> <p>3. Monitor saturasi oksigen</p> <p>Terapeutik:</p> <ol style="list-style-type: none"> 1. Atur interval pemantauan respirasi sesuai kondisi pasien
3	<p>Penurunan Kapasitas Adaptif Intrakranial b/d edema serebral d/d:</p> <p>DS:</p> <ul style="list-style-type: none"> - Sulit dikaji <p>DO:</p> <ul style="list-style-type: none"> - Tingkat Kesadaran : Sopor - GCS : E3M5V× - Tampak luka terhecting pada regio frontal. - Pemeriksaan MSCT Kepala 3 Dimensi (Tanpa Kontras) irisan axial, reformat sagital dan coronal dengan hasil sebagai berikut : (16 Agustus 2023) <ol style="list-style-type: none"> 1) Defek pada os frontalis berukuran +/- 6.8 x 6.3 cm tanpa disertai herniasi otak 2) Lesi hiperdens (74 HU) pada lobus frontotemporal dextra dengan perifokal edema disekitarnya volume total +/- 46.53 ml yang menyempitkan ventrikel lateralis dextra cornu anterior dan menyebabkan midlie shift sejauh +/- 0.7 cm 	<p>Setelah dilakukan intervensi keperawatan selama 3 x 24 jam diharapkan kapasitas adaptif intrakranial meningkat, dengan kriteria hasil:</p> <ul style="list-style-type: none"> - Fungsi kognitif meningkat - Pola napas membaik - Tekanan intrakranial membaik 	<p>Manajemen Peningkatan Tekanan Intrakranial (I.06194)</p> <p>Observasi</p> <ol style="list-style-type: none"> 1. Monitor tanda/gejala peningkatan TIK (mis. Tekanan darah meningkat dan kesadaran menurun) 2. Monitor status pernapasan <p>Terapeutik</p> <ol style="list-style-type: none"> 1. Minimalkan stimulus dengan menyediakan lingkungan yang tenang 2. Berikan posisi

	<p>3) Lesi hiperdens (76 HU) pada lobus temporal sinistra dengan volume +/- 36.33 ml dengan perifokal edema disekitarnya</p> <p>4) Lesi hiperdens (87 HU) berbentuk crescent pada regio temporal sinistra dengan ketebalan +/- 0.52 cm dan regio parietal sinistra dengan ketebalan +/- 0.7 cm dan falx cerebri</p> <p>5) Lesi hiperdens (80 HU) yang memasuki sulci dan gyri regio frontotemporo-parietal bilateral</p> <p>6) Lesi hiperdens (60 HU) pada intraventrikel ventrikel lateralis cornu posterior et cornu temporal bilateral</p> <p>7) Sulci dan gyrus obliterasi</p> <p>8) Klasifikasi fisiologik pada plexus choroid bilateral dan pineal body</p> <p>9) Perselubungan (48 HU) pada meatus acusticus externus, cavum tympani dan air cell mastoid sinistra</p> <p>10) Perselubungan (46 HU) pada sinus frontalis bilateral, ethmoidalis bilateral, sphenoidalis dextra dan maxillaris dextra</p> <p>11) Tampak lesi hiperdens (66 HU) pada soft issue regio frontoparietalis dextra</p> <p>- Dilatatio et atherosclerosis aortae</p>		<p>semi-fowler</p> <p>3. Berikan intervensi EBPN <i>Range of Motion</i> (ROM) pasif</p>
4	<p>Gangguan Mobilitas Fisik b/d perubahan metabolisme d/d: DS:</p>	<p>Setelah dilakukan intervensi selama 3 x 24 jam diharapkan mobilitas fisik meningkat, dengan kriteria hasil:</p>	<p>Dukungan mobilisasi I.05173 Observasi: 1. Identifikasi</p>

	<ul style="list-style-type: none"> - Sulit dikaji <p>DO:</p> <ul style="list-style-type: none"> - Saat ini pasien telah diberikan tindakan operasi pasien post op craniectomy and posisi head up 15-30° - Pergerakan Ekstremitas (pasif) - Kekuatan Otot <table style="margin-left: 40px; border-collapse: collapse;"> <tr> <td style="border-right: 1px solid black; padding: 0 5px;">1</td> <td style="padding: 0 5px;">1</td> </tr> <tr> <td style="border-right: 1px solid black; padding: 0 5px;">1</td> <td style="padding: 0 5px;">1</td> </tr> </table> <ul style="list-style-type: none"> - nampak edema pada ekstremitas atas dan bawah dengan pitting edema derajat 1 	1	1	1	1	<ul style="list-style-type: none"> - Pergerakan ekstremitas meningkat - Kekuatan otot meningkat - Rentang gerak meningkat 	<p>toleransi fisik melakukan pergerakan</p> <ol style="list-style-type: none"> 2. Monitor frekuensi jantung dan tekanan darah sebelum memulai mobilisasi <p>Terapeutik:</p> <ol style="list-style-type: none"> 1. Fasilitasi melakukan pergerakan
1	1						
1	1						
5	<p>Gangguan Integritas Kulit b/d penurunan mobilitas d/d:</p> <p>DS:</p> <ul style="list-style-type: none"> - Sulit dikaji <p>DO:</p> <ul style="list-style-type: none"> - Pasien hanya tirah baring dengan posisi supinasi - Pasien post op craniectomy and posisi head up 15-30° - Decubitus ada pada sacrum grade 2 - Nampak lesi pada eskremitas atas kanan dan kiri 	<p>Setelah dilakukan intervensi keperawatan selama 3 x 24 jam diharapkan pemulihan pasca bedah meningkat, dengan kriteria hasil:</p> <ul style="list-style-type: none"> - Waktu penyembuhan menurun - Area bekas operasi membaik 	<p>Perawatan Luka (I.14564)</p> <p>Observasi:</p> <ol style="list-style-type: none"> 1. Monitor karakteristik luka 2. Monitor tanda-tanda infeksi <p>Terapeutik:</p> <ol style="list-style-type: none"> 1. Bersihkan dengan NaCl atau pembersih nontoksik, sesuai kebutuhan 2. Pertahankan teknik steril saat melakukan 				

			<p>perawatan luka</p> <p>Kolaborasi:</p> <ol style="list-style-type: none"> 1. Kolaborasi pemberian antibiotic, jika perlu
6	<p>Resiko Infeksi d/d: Faktor Resiko:</p> <ul style="list-style-type: none"> - Terpasang Penggunaan Alat Bantu Pernafasan: O₂ via Tracheostomy Ventilator Mode SIMV-PC - Terpasang CVC melalui vena jugularis dextra - Pasien post op craniectomy - Nampak terpasang NGT - Nampak terpasang kateter urin - Hasil Laboratorium Hematologi Rutin <ul style="list-style-type: none"> WBC : 12.4 10³/UL NEUT : 96.4 % LYMPH : 1.9 % MONO : 1.3 % EO : 0.2 % LED I : 28 mm - Suhu : 39,0 °C 	<p>Setelah dilakukan intervensi keperawatan selama 3 x 24 jam diharapkan tingkat infeksi menurun, dengan kriteria hasil:</p> <ul style="list-style-type: none"> - Demam menurun - Kadar sel darah putih membaik 	<p>Pencegahan Infeksi (I.14539) Observasi:</p> <ol style="list-style-type: none"> 1. Monitor tanda dan gejala infeksi lokal dan sistemik <p>Terapeutik</p> <ol style="list-style-type: none"> 2. Cuci tangan sebelum dan sesudah kontak dengan pasien dan lingkungan pasien 3. Pertahankan teknik aseptik pada pasien berisiko tinggi

IMPLEMENTASI KEPERAWATAN

Hari/Tanggal/Jam	Diagnosis	Implementasi	Nama Jelas
Rabu, 23 Agustus 2023	Bersihan jalan napas tidak efektif b/d hipersekresi jalan napas d/d:	1. Mengidentifikasi kebutuhan dilakukan penghisapan	Nabila Rani Ashfaq

09.00	<p>DS:</p> <ul style="list-style-type: none"> - Sulit dikaji, terintubasi <p>DO:</p> <ul style="list-style-type: none"> - Penggunaan Otot Bantu Nafas (+) - Sumbatan jalan nafas : Gurgling - Sputum ada dengan warna kekuningan dan kental - Suara nafas tambahan : Ronkhi - Dyspnea <p>RR: 33x/i</p>	<p>Hasil: nampak terdapat lendir pada pasien yang tertahan pada tracheostomy dan mulut sehingga diperlukan penghisapan lendir</p> <ol style="list-style-type: none"> 2. Memonitor status oksigen sebelum, selama dan setelah dilakukan tindakan Hasil: SpO2: 98% dengan bantuan ventilator mode SIMV-PC 3. Menggunakan teknik aseptik Hasil: teknik aseptik senantiasa dilakukan dalam merawat pasien 4. Memberikan oksigen dengan konsentrasi tinggi 100% pada saat sebelum dilakukan tindakan Hasil: saturasi oksigen naik sehingga penghisapan lendir bisa dilakukan 5. Melakukan penghisapan lendir kurang dari 15 detik Hasil: Penghisapan lendir dilakukan secara perlahan melalui tracheostomy dan mulut pasien 	
	Gangguan Pertukaran Gas b/d ketidakseimbangan	1. Memonitor pola napas	Nabila Rani Ashfaq

09.30	<p>ventilasi-perfusi d/d:</p> <p>DS:</p> <ul style="list-style-type: none"> - Sulit dikaji <p>DO:</p> <ul style="list-style-type: none"> - Pasien mengalami gagal napas dan penurunan kesadaran - Penggunaan Alat Bantu Pernafasan: O₂ via Tracheostomy Ventilator Mode SIMV-PC Pins : 12 , T ins : 1.16, FiO₂ 60%, menghasilkan volume tidal 344 ml - TB paru lama aktif lesi luas (dibandingkan dengan foto thorax tanggal 17 Agustus 2023), kesan ST.Qa - Interpretasi Hasil AGD: Alkalosis Respiratorik - Suara nafas tambahan : Ronkhi 	<p>Hasil: pasien nampak dyspnea dengan RR: 33x/i</p> <p>2. Memonitor adanya sumbatan jalan napas</p> <p>Hasil: terdapat gurgling</p> <p>3. Memonitor saturasi oksigen</p> <p>Hasil: SpO₂ = 98%</p> <p>4. Mengatur interval pemantauan respirasi sesuai kondisi pasien</p> <p>Hasil: respirasi pasien di pantau setiap 1 jam</p>	
10.00	<p>Penurunan Kapasitas Adaptif Intrakranial b/d edema serebral d/d:</p> <p>DS:</p> <ul style="list-style-type: none"> - Sulit dikaji <p>DO:</p> <ul style="list-style-type: none"> - Tingkat Kesadaran : Sopor - GCS : E3M5V× - Tampak luka terhecting pada regio frontal. - Pemeriksaan MSCT Kepala 3 Dimensi (Tanpa Kontras) irisan axial, reformat sagital dan coronal dengan hasil 	<p>1. Memonitor tanda/gejala peningkatan TIK (mis. Tekanan darah meningkat dan kesadaran menurun)</p> <p>Hasil: TD = 150/76 mmHg & Tingkat Kesadaran : Sopor GCS : E3M5V×</p> <p>2. Memonitor status pernapasan</p> <p>Hasil: RR = 33x/i</p> <p>3. Meminimalkan</p>	Nabila Rani Ashfaq

	<p>sebagai berikut : (16 Agustus 2023)</p> <ol style="list-style-type: none"> 1) Defek pada os frontalis berukuran +/- 6.8 x 6.3 cm tanpa disertai herniasi otak 2) Lesi hiperdens (74 HU) pada lobus frontotemporal dextra dengan perifokal edema disekitarnya volume total +/- 46.53 ml yang menyempitkan ventrikel lateralis dextra cornu anterior dan menyebabkan midline shift sejauh +/- 0.7 cm 3) Lesi hiperdens (76 HU) pada lobus temporal sinistra dengan volume +/- 36.33 ml dengan perifokal edema disekitarnya 4) Lesi hiperdens (87 HU) berbentuk crescent pada regio temporal sinistra dengan ketebalan +/- 0.52 cm dan regio parietal sinistra dengan ketebalan +/- 0.7 cm dan falx cerebri 5) Lesi hiperdens (80 HU) yang memasuki sulci dan gyri regio frontotemporoparietal bilateral 6) Lesi hiperdens (60 	<p>stimulus dengan menyediakan lingkungan yang tenang</p> <p>Hasil: ruangan pasien tenang dan aman</p> <ol style="list-style-type: none"> 4. Memberikan posisi semi-fowler <p>Hasil: pasien diberikan posisi dengan head up 15-30°</p>	
--	--	---	--

	<p>HU) pada intraventrikel ventrikel lateralis cornu posterior et cornu temporal bilateral</p> <p>7) Sulci dan gyrus obliterasi</p> <p>8) Klasifikasi fisiologik pada plexus choroid bilateral dan pineal body</p> <p>9) Perselubungan (48 HU) pada meatus acusticus externus, cavum tympani dan air cell mastoid sinistra</p> <p>10) Perselubungan (46 HU) pada sinus frontalis bilateral, ethmoidalis bilateral, sphenoidalis dextra dan maxillaris dextra</p> <p>11) Tampak lesi hiperdens (66 HU) pada soft issue regio frontoparietalis dextra</p> <p>- Dilatatio et atherosclerosis aortae</p>		
--	--	--	--

10.30	<p>Gangguan Mobilitas Fisik b/d perubahan metabolisme d/d: DS:</p> <ul style="list-style-type: none"> - Sulit dikaji <p>DO:</p> <ul style="list-style-type: none"> - Saat ini pasien telah diberikan tindakan operasi pasien post op craniectomy and posisi head up 15-30° - Pergerakan Ekstremitas (pasif) - Kekuatan Otot <table border="1" style="margin-left: 40px;"> <tr> <td style="text-align: center;">1</td> <td style="text-align: center;">1</td> </tr> <tr> <td style="text-align: center;">1</td> <td style="text-align: center;">1</td> </tr> </table>	1	1	1	1	<ol style="list-style-type: none"> 1. Mengidentifikasi toleransi fisik melakukan pergerakan <p>Hasil: pasien post op craniectomy and posisi head up 15-30°</p> <ol style="list-style-type: none"> 2. Memonitor frekuensi jantung dan tekanan darah sebelum memulai mobilisasi <p>Hasil: TD = 150/76 mmHg</p> <ol style="list-style-type: none"> 3. Memfasilitasi melakukan 	Nabila Rani Ashfaq
1	1						
1	1						

	<ul style="list-style-type: none"> - nampak edema pada ekstremitas atas dan bawah dengan pitting edema derajat 1 	<p>pergerakan, jika perlu</p> <p>Hasil: pergerakan ekstremitas pasif, tonus otot lemah Kekuatan otot</p> <table border="1" data-bbox="999 566 1153 707"> <tr> <td>1</td> <td>1</td> </tr> <tr> <td>1</td> <td>1</td> </tr> </table> <p>Kedua tangan pasien dilakukan ROM pasif untuk menghindari kekakuan sendi</p>	1	1	1	1	
1	1						
1	1						
11.00	<p>Gangguan Integritas Kulit b/d penurunan mobilitas d/d:</p> <p>DS:</p> <ul style="list-style-type: none"> - Sulit dikaji <p>DO:</p> <ul style="list-style-type: none"> - Pasien hanya tirah baring dengan posisi supinasi - Pasien post op craniectomy and posisi head up 15-30° - Decubitus ada pada sacrum grade 2 - Nampak lesi pada ekstremitas atas kanan dan kiri 	<ol style="list-style-type: none"> 1. Memonitor karakteristik luka <p>Hasil: nampak decubitus pada sacrum grade 2 dan nampak lesi pada ekstremitas atas kanan dan kiri</p> <ol style="list-style-type: none"> 2. Memonitor tanda-tanda infeksi <p>Hasil: tidak terdapat tanda-tanda infeksi pada luka pasien</p> <ol style="list-style-type: none"> 3. Membersihkan dengan Nacl atau pembersih nontoksik, sesuai kebutuhan <p>Hasil: luka dibersihkan dengan Nacl</p> <ol style="list-style-type: none"> 4. Mempertahankan teknik steril saat melakukan perawatan luka 	Nabila Rani Ashfaq				

		<p>Hasil: pada saat membersihkan luka menggunakan handscoen dan alat dengan kondisi steril</p> <p>5. Mengkolaborasi pemberian antibiotic, jika perlu</p> <p>Hasil: selesai pemberian obat ceftriaxone 1gr/12 jam</p>	
11.30	<p>Resiko Infeksi d/d: Faktor Resiko:</p> <ul style="list-style-type: none"> - Terpasang Penggunaan Alat Bantu Pernafasan: O2 via Tracheostomy Ventilator Mode SIMV-PC - Terpasang CVC melalui vena jugularis dextra - Pasien post op craniectomy - Nampak terpasang NGT - Nampak terpasang kateter urin - Hasil Laboratorium Hematologi Rutin <ul style="list-style-type: none"> WBC : $12.4 \times 10^3/UL$ NEUT : 96.4 % LYMPH : 1.9 % MONO : 1.3 % EO : 0.2 % LED I : 28 mm - Suhu : 39,0 °C 	<p>1. Memonitor tanda dan gejala infeksi lokal dan sistemik</p> <p>Hasil: hasil pemeriksaan lab hematologi rutin NEUT 96.4 %, Pasien juga terpasang alat-alat medis seperti ventilator via tracheostomy, terpasang NGT dan kateter urine. Suhu : 39,0 °C</p> <p>2. Mencuci tangan sebelum dan sesudah kontak dengan pasien dan lingkungan pasien</p> <p>Hasil: hand hygiene sering dilakukan sebelum dan sesudah kontak dengan pasien</p> <p>3. Mempertahankan teknik aseptik pada</p>	Nabila Rani Ashfaq

		<p>pasien berisiko tinggi</p> <p>Hasil: semaksimal mungkin teknik aseptik dilakukan untuk pencegahan infeksi</p>	
<p>Kamis, 24 Agustus 2023</p> <p>09.00</p>	<p>Bersihkan jalan napas tidak efektif b/d hipersekresi jalan napas d/d:</p> <p>DS:</p> <ul style="list-style-type: none"> - Sulit dikaji, terintubasi <p>DO:</p> <ul style="list-style-type: none"> - Penggunaan Otot Bantu Nafas (+) - Sumbatan jalan nafas : Gurgling - Sputum ada dengan warna kekuningan dan kental - Suara nafas tambahan : Ronkhi - Dyspnea <p>RR: 33x/i</p>	<ol style="list-style-type: none"> 1. Mengidentifikasi kebutuhan dilakukan penghisapan Hasil: nampak terdapat lendir pada pasien yang tertahan pada tracheostomy dan mulut sehingga diperlukan penghisapan lender 2. Memonitor status oksigen sebelum, selama dan setelah dilakukan tindakan Hasil: SpO2: 97% dengan bantuan ventilator mode SIMV-PC 3. Menggunakan teknik aseptik Hasil: teknik aseptik senantiasa dilakukan dalam merawat pasien 4. Memberikan oksigen dengan konsentrasi tinggi 100% pada saat sebelum dilakukan tindakan Hasil: saturasi oksigen naik sehingga penghisapan lendir bisa dilakukan 5. Melakukan 	<p>Nabila Rani Ashfaq</p>

		<p>penghisapan lendir kurang dari 15 detik</p> <p>Hasil: Penghisapan lendir dilakukan secara perlahan melalui tracheostomy dan mulut pasien</p>	
09.30	<p>Gangguan Pertukaran Gas b/d ketidakseimbangan ventilasi-perfusi d/d:</p> <p>DS:</p> <ul style="list-style-type: none"> - Sulit dikaji <p>DO:</p> <ul style="list-style-type: none"> - Pasien mengalami gagal napas dan penurunan kesadaran - Penggunaan Alat Bantu Pernafasan: O₂ via Tracheostomy Ventilator Mode SIMV-PC Pins : 12 , T ins : 1.16, FiO₂ 60%, menghasilkan volume tidal 344 ml - TB paru lama aktif lesi luas (dibandingkan dengan foto thorax tanggal 17 Agustus 2023), kesan ST.Qa - Interpretasi Hasil AGD: Alkalosis Respiratorik - Suara nafas tambahan : Ronkhi 	<ol style="list-style-type: none"> 1. Memonitor pola napas <p>Hasil: pasien nampak dyspnea dengan RR: 30x/i</p> <ol style="list-style-type: none"> 2. Memonitor adanya sumbatan jalan napas <p>Hasil: terdapat gurgling</p> <ol style="list-style-type: none"> 3. Memonitor saturasi oksigen <p>Hasil: SpO₂ = 97%</p> <ol style="list-style-type: none"> 4. Mengatur interval pemantauan respirasi sesuai kondisi pasien <p>Hasil: respirasi pasien di pantau setiap 1 jam</p>	Nabila Rani Ashfaq
10.00	<p>Penurunan Kapasitas Adaptif Intrakranial b/d edema serebral d/d:</p> <p>DS:</p> <ul style="list-style-type: none"> - Sulit dikaji 	<ol style="list-style-type: none"> 1. Memonitor tanda/gejala peningkatan TIK (mis. Tekanan darah meningkat dan 	Nabila Rani Ashfaq

	<p>DO:</p> <ul style="list-style-type: none"> - Tingkat Kesadaran : Sopor - GCS : E3M5V× - Tampak luka terhecting pada regio frontal. - Pemeriksaan MSCT Kepala 3 Dimensi (Tanpa Kontras) irisan axial, reformat sagital dan coronal dengan hasil sebagai berikut : (16 Agustus 2023) <ol style="list-style-type: none"> 1) Defek pada os frontalis berukuran +/- 6.8 x 6.3 cm tanpa disertai herniasi otak 2) Lesi hiperdens (74 HU) pada lobus frontotemporal dextra dengan perifokal edema disekitarnya volume total +/- 46.53 ml yang menyempitkan ventrikel lateralis dextra cornu anterior dan menyebabkan midlie shift sejauh +/- 0.7 cm 3) Lesi hiperdens (76 HU) pada lobus temporal sinistra dengan volume +/- 36.33 ml dengan perifokal edema disekitarnya 4) Lesi hiperdens (87 HU) berbentuk crescent pada regio temporal sinistra dengan ketebalan +/- 	<p>kesadaran menurun)</p> <p>Hasil: TD = 144/68 mmHg & Tingkat Kesadaran : Sopor GCS : E3M5V×</p> <ol style="list-style-type: none"> 2. Memonitor status pernapasan <p>Hasil: RR = 30x/i</p> <ol style="list-style-type: none"> 3. Meminimalkan stimulus dengan menyediakan lingkungan yang tenang <p>Hasil: ruangan pasien tenang dan aman</p> <ol style="list-style-type: none"> 4. Memberikan posisi semi-fowler <p>Hasil: pasien diberikan posisi dengan head up 15-30°</p>	
--	--	--	--

	<p>0.52 cm dan regio parietal sinistra dengan ketebalan +/- 0.7 cm dan falx cerebri</p> <p>5) Lesi hiperdens (80 HU) yang memasuki sulci dan gyri regio frontotemporoparietal bilateral</p> <p>6) Lesi hiperdens (60 HU) pada intraventrikel ventrikel lateralis cornu posterior et cornu temporal bilateral</p> <p>7) Sulci dan gyrus obliterasi</p> <p>8) Klasifikasi fisiologik pada plexus choroid bilateral dan pineal body</p> <p>9) Perselubungan (48 HU) pada meatus acusticus externus, cavum tympani dan air cell mastoid sinistra</p> <p>10) Perselubungan (46 HU) pada sinus frontalis bilateral, ethmoidalis bilateral, sphenoidalis dextra dan maxillaris dextra</p> <p>11) Tampak lesi hiperdens (66 HU) pada soft issue regio frontoparietalis dextra</p> <p>- Dilatio et atherosclerosis aortae</p>		
	Gangguan Mobilitas Fisik	1. Mengidentifikasi	Nabila Rani

10.30	<p>b/d perubahan metabolisme d/d: DS: - Sulit dikaji</p> <p>DO: - Saat ini pasien telah diberikan tindakan operasi pasien post op craniectomy and posisi head up 15-30°</p> <p>- Pergerakan Ekstremitas (pasif)</p> <p>- Kekuatan Otot</p> <table border="1" data-bbox="592 846 740 981"> <tr> <td>1</td> <td>1</td> </tr> <tr> <td>1</td> <td>1</td> </tr> </table> <p>- nampak edema pada ekstremitas atas dan bawah dengan pitting edema derajat 1</p>	1	1	1	1	<p>toleransi fisik melakukan pergerakan</p> <p>Hasil: pasien post op craniectomy and posisi head up 15-30°</p> <p>2. Memonitor frekuensi jantung dan tekanan darah sebelum memulai mobilisasi</p> <p>Hasil: TD = 144/68 mmHg</p> <p>3. Memfasilitasi melakukan pergerakan, jika perlu</p> <p>Hasil: pergerakan ekstremitas pasif, tonus otot lemah Kekuatan otot</p> <table border="1" data-bbox="999 1211 1152 1352"> <tr> <td>1</td> <td>1</td> </tr> <tr> <td>1</td> <td>1</td> </tr> </table> <p>Kedua tangan pasien dilakukan ROM pasif untuk menghindari kekakuan sendi</p>	1	1	1	1	Ashfaq
1	1										
1	1										
1	1										
1	1										
11.00	<p>Gangguan Integritas Kulit b/d penurunan mobilitas d/d: DS: - Sulit dikaji</p> <p>DO: - Pasien hanya tirah baring dengan posisi supinasi</p> <p>- Pasien post op craniectomy and posisi</p>	<p>1. Memonitor karakteristik luka</p> <p>Hasil: decubitus pada sacrum grade 2 dan nampak lesi pada ekstremitas atas kanan dan kiri</p> <p>2. Memonitor tanda-</p>	Nabila Rani Ashfaq								

	<p>head up 15-30°</p> <ul style="list-style-type: none"> - Decubitus ada pada sacrum grade 2 - Nampak lesi pada eskremitas atas kanan dan kiri 	<p>tanda infeksi</p> <p>Hasil: tidak terdapat tanda-tanda infeksi pada luka pasien</p> <p>3. Membersihkan dengan Nacl atau pembersih nontoksik, sesuai kebutuhan</p> <p>Hasil: luka dibersihkan dengan Nacl</p> <p>4. Mempertahankan teknik steril saat melakukan perawatan luka</p> <p>Hasil: pada saat membersihkan luka menggunakan handscoon dan alat dengan kondisi steril</p> <p>5. Mengkolaborasi pemberian antibiotic, jika perlu</p> <p>Hasil: selesai pemberian obat ceftriaxone 1gr/12 jam</p>	
11.30	<p>Resiko Infeksi d/d: Faktor Resiko:</p> <ul style="list-style-type: none"> - Terpasang Penggunaan Alat Bantu Pernafasan: O2 via Tracheostomy Ventilator Mode SIMV-PC - Terpasang CVC melalui vena jugularis dextra - Pasien post op 	<p>1. Memonitor tanda dan gejala infeksi lokal dan sistemik</p> <p>Hasil: hasil pemeriksaan lab hematologi rutin NEUT 96.4 %, Pasien juga terpasang</p>	Nabila Rani Ashfaq

	<p>craniectomy</p> <ul style="list-style-type: none"> - Nampak terpasang NGT - Nampak terpasang kateter urin - Hasil Laboratorium Hematologi Rutin <ul style="list-style-type: none"> WBC : $12.4 \times 10^3/\text{UL}$ NEUT : 96.4 % LYMPH : 1.9 % MONO : 1.3 % EO : 0.2 % LED I : 28 mm - Suhu : $39,0^\circ\text{C}$ 	<p>alat-alat medis seperti ventilator via tracheostomy, terpasang NGT dan kateter urine. Suhu : $38,5^\circ\text{C}$</p> <ol style="list-style-type: none"> 2. Mencuci tangan sebelum dan sesudah kontak dengan pasien dan lingkungan pasien <p>Hasil: hand hygiene sering dilakukan sebelum dan sesudah kontak dengan pasien</p> <ol style="list-style-type: none"> 3. Mempertahankan teknik aseptik pada pasien berisiko tinggi <p>Hasil: semaksimal mungkin teknik ender dilakukan untuk pencegahan infeksi</p>	
<p>Jumat, 25 Agustus 2023</p> <p>09.00</p>	<p>Bersihan jalan napas tidak efektif b/d hipersekresi jalan napas d/d:</p> <p>DS:</p> <ul style="list-style-type: none"> - Sulit dikaji, terintubasi <p>DO:</p> <ul style="list-style-type: none"> - Penggunaan Otot Bantu Nafas (+) - Sumbatan jalan nafas : Gurgling - Sputum ada dengan warna kekuningan dan kental - Suara nafas tambahan : Ronkhi - Dyspnea 	<ol style="list-style-type: none"> 1. Mengidentifikasi kebutuhan dilakukan penghisapan Hasil: ender terdapat lendir pada pasien yang tertahan pada tracheostomy dan mulut sehingga diperlukan penghisapan lender Bersihan Jalan Napas Tidak Efektif 2. Memonitor status oksigen sebelum, selama dan setelah dilakukan tindakan 	<p>Nabila Rani Ashfaq</p>

	<p>RR: 33x/i</p>	<p>Hasil: SpO₂: 99% dengan bantuan ventilator mode SIMV-PC</p> <p>3. Menggunakan teknik ender Hasil: teknik ender senantiasa dilakukan dalam merawat pasien</p> <p>4. Memberikan oksigen dengan konsentrasi tinggi 100% pada saat sebelum dilakukan tindakan Hasil: saturasi oksigen naik sehingga penghisapan ender dilakukan</p> <p>5. Melakukan penghisapan lendir kurang dari 15 detik Hasil: Penghisapan ender dilakukan secara perlahan melalui tracheostomy dan mulut pasien</p>	
09.30	<p>Gangguan Pertukaran Gas b/d ketidakseimbangan ventilasi-perfusi d/d:</p> <p>DS:</p> <ul style="list-style-type: none"> - Sulit dikaji <p>DO:</p> <ul style="list-style-type: none"> - Pasien mengalami gagal napas dan penurunan kesadaran - Penggunaan Alat Bantu Pernafasan: O₂ via Tracheostomy Ventilator Mode SIMV-PC Pins : 	<p>1. Memonitor pola napas Hasil: pasien nampak dyspnea dengan RR: 35x/i</p> <p>2. Memonitor adanya sumbatan jalan napas Hasil: terdapat gurgling</p> <p>3. Memonitor saturasi oksigen</p>	Nabila Rani Ashfaq

	<p>12 , T ins : 1.16, FiO2 60%, menghasilkan volume tidal 344 ml</p> <ul style="list-style-type: none"> - TB paru lama aktif lesi luas (dibandingkan dengan foto thorax tanggal 17 Agustus 2023), kesan ST.Qa - Interpretasi Hasil AGD: Alkalosis Respiratorik - Suara nafas tambahan : Ronkhi 	<p>Hasil: SpO2 = 99%</p> <p>4. Mengatur interval pemantauan respirasi sesuai kondisi pasien</p> <p>Hasil: respirasi pasien di pantau setiap 1 jam</p>	
10.00	<p>Penurunan Kapasitas Adaptif Intrakranial b/d edema serebral d/d:</p> <p>DS:</p> <ul style="list-style-type: none"> - Sulit dikaji <p>DO:</p> <ul style="list-style-type: none"> - Tingkat Kesadaran : Sopor - GCS : E3M5V× - Tampak luka terhecting pada regio frontal. - Pemeriksaan MSCT Kepala 3 Dimensi (Tanpa Kontras) irisan axial, reformat sagital dan coronal dengan hasil sebagai berikut : (16 Agustus 2023) <ol style="list-style-type: none"> 1) Defek pada os frontalis berukuran +/- 6.8 x 6.3 cm tanpa disertai herniasi otak 2) Lesi hiperdens (74 HU) pada lobus frontotemporal dextra dengan 	<p>1. Memonitor tanda/gejala peningkatan TIK (mis. Tekanan darah meningkat dan kesadaran menurun)</p> <p>Hasil: TD = 130/68 mmHg & Tingkat Kesadaran : Sopor GCS : E3M5V×</p> <p>2. Memonitor status pernapasan</p> <p>Hasil: RR = 35x/i</p> <p>3. Meminimalkan stimulus dengan menyediakan lingkungan yang tenang</p> <p>Hasil: ruangan pasien tenang dan aman</p> <p>4. Memberikan posisi semi-fowler</p> <p>Hasil: pasien diberikan posisi</p>	Nabila Rani Ashfaq

	<p>perifokal edema disekitarnya volume total +/- 46.53 ml yang menyempitkan ventrikel lateralis dextra cornu anterior dan menyebabkan midlie shift sejauh +/- 0.7 cm</p> <p>3) Lesi hiperdens (76 HU) pada lobus temporal sinistra dengan volume +/- 36.33 ml dengan perifokal edema disekitarnya</p> <p>4) Lesi hiperdens (87 HU) berbentuk crescent pada regio temporal sinistra dengan ketebalan +/- 0.52 cm dan regio parietal sinistra dengan ketebalan +/- 0.7 cm dan falx cerebri</p> <p>5) Lesi hiperdens (80 HU) yang memasuki sulci dan gyri regio frontotemporoparieta l bilateral</p> <p>6) Lesi hiperdens (60 HU) pada intraventrikel ventrikel lateralis cornu posterior et cornu temporal bilateral</p> <p>7) Sulci dan gyrus obliterasi</p> <p>8) Klasifikasi fisiologik pada plexus choroid bilateral dan pineal body</p>	<p>dengan head up 15-30°</p>	
--	--	------------------------------	--

	<p>9) Perselubungan (48 HU) pada meatus acusticus externus, cavum tympani dan air cell mastoid sinistra</p> <p>10) Perselubungan (46 HU) pada sinus frontalis bilateral, ethmoidalis bilateral, sphenoidalis dextra dan maxillaris dextra</p> <p>11) Tampak lesi hiperdens (66 HU) pada soft issue regio frontoparietalis dextra</p> <ul style="list-style-type: none"> - Dilatatio et atherosclerosis aortae 						
10.30	<p>Gangguan Mobilitas Fisik b/d perubahan metabolisme</p> <p>d/d:</p> <p>DS:</p> <ul style="list-style-type: none"> - Sulit dikaji <p>DO:</p> <ul style="list-style-type: none"> - Saat ini pasien telah diberikan tindakan operasi pasien post op craniectomy and posisi head up 15-30° - Pergerakan Ekstremitas (pasif) - Kekuatan Otot <table style="margin-left: 40px; border-collapse: collapse;"> <tr> <td style="border-right: 1px solid black; padding: 0 5px;">1</td> <td style="padding: 0 5px;">1</td> </tr> <tr> <td style="border-right: 1px solid black; padding: 0 5px;">1</td> <td style="padding: 0 5px;">1</td> </tr> </table> - nampak edema pada ekstremitas atas dan bawah dengan pitting edema derajat 1 	1	1	1	1	<ol style="list-style-type: none"> 1. Mengidentifikasi toleransi fisik melakukan pergerakan Hasil: pasien post op craniectomy and posisi head up 15-30° 2. Memonitor frekuensi jantung dan tekanan darah sebelum memulai mobilisasi Hasil: TD = 130/68 mmHg 3. Memfasilitasi melakukan pergerakan, jika perlu Hasil: pergerakan ekstremitas pasif, tonus otot lemah 	Nabila Rani Ashfaq
1	1						
1	1						

		<p>Kekuatan otot</p> <table border="1"> <tr> <td>1</td> <td>1</td> </tr> <tr> <td>1</td> <td>1</td> </tr> </table> <p>Kedua tangan pasien dilakukan ROM pasif untuk menghindari kekakuan sendi</p>	1	1	1	1	
1	1						
1	1						
11.00	<p>Gangguan Integritas Kulit b/d penurunan mobilitas d/d:</p> <p>DS:</p> <ul style="list-style-type: none"> - Sulit dikaji <p>DO:</p> <ul style="list-style-type: none"> - Pasien hanya tirah baring dengan posisi supinasi - Pasien post op craniectomy and posisi head up 15-30° - Decubitus ada pada sacrum grade 2 - Nampak lesi pada ekstremitas atas kanan dan kiri 	<p>1. Memonitor karakteristik luka</p> <p>Hasil: nampak decubitus pada sacrum grade 2 dan nampak lesi pada ekstremitas atas kanan dan kiri</p> <p>2. Memonitor tanda-tanda infeksi</p> <p>Hasil: tidak terdapat tanda-tanda infeksi pada luka pasien</p> <p>3. Membersihkan dengan Nacl atau pembersih nontoksik, sesuai kebutuhan</p> <p>Hasil: luka dibersihkan dengan Nacl</p> <p>4. Mempertahankan teknik steril saat melakukan perawatan luka</p> <p>Hasil: pada saat membersihkan luka menggunakan</p>	Nabila Rani Ashfaq				

		<p>handscone dan alat dengan kondisi steril</p> <p>5. Mengkolaborasi pemberian antibiotic, jika perlu</p> <p>Hasil: selesai pemberian obat ceftriaxone 1gr/12 jam</p>	
11.30	<p>Resiko Infeksi d/d: Faktor Resiko:</p> <ul style="list-style-type: none"> - Terpasang Penggunaan Alat Bantu Pernafasan: O2 via Tracheostomy Ventilator Mode SIMV-PC - Terpasang CVC melalui vena jugularis dextra - Pasien post op craniectomy - Nampak terpasang NGT - Nampak terpasang kateter urin - Hasil Laboratorium Hematologi Rutin WBC : $12.4 \times 10^3/UL$ NEUT : 96.4 % LYMPH : 1.9 % MONO : 1.3 % EO : 0.2 % LED I : 28 mm - Suhu : 39,0 °C 	<p>1. Memonitor tanda dan gejala infeksi lokal dan sistemik</p> <p>Hasil: hasil pemeriksaan lab hematologi rutin NEUT 96.4 %, Pasien juga terpasang alat-alat medis seperti ventilator via tracheostomy, terpasang NGT dan kateter urine. Suhu : 37,0 °C</p> <p>2. Mencuci tangan sebelum dan sesudah kontak dengan pasien dan lingkungan pasien</p> <p>Hasil: hand hygiene sering dilakukan sebelum dan sesudah kontak dengan pasien</p> <p>3. Mempertahankan teknik aseptik pada pasien berisiko tinggi</p> <p>Hasil: semaksimal</p>	Nabila Rani Ashfaq

14.00	<p>Gas b/d ketidakseimbangan ventilasi-perfusi d/d:</p> <p>DS:</p> <ul style="list-style-type: none"> - Sulit dikaji <p>DO:</p> <ul style="list-style-type: none"> - Pasien mengalami gagal napas dan penurunan kesadaran - Penggunaan Alat Bantu Pernafasan: O2 via Tracheostomy Ventilator Mode SIMV-PC Pins : 12 , T ins : 1.16, FiO2 60%, menghasilkan volume tidal 344 ml - TB paru lama aktif lesi luas (dibandingkan dengan foto thorax tanggal 17 Agustus 2023), kesan ST.Qa - Interpretasi Hasil AGD: Alkalosis Respiratorik <ul style="list-style-type: none"> - Suara nafas tambahan : Ronkhi 	<p>O: Penggunaan Alat Bantu Pernafasan: O2 via Tracheostomy Ventilator Mode SIMV-PC Pins : 12 , T ins : 1.16, FiO2 60%, menghasilkan volume tidal 344 ml</p> <p>A: Gangguan pertukaran gas belum teratasi</p> <p>P: Lanjutkan intervensi</p> <p>Pemantauan Respirasi (I.01014)</p> <p>Observasi:</p> <ol style="list-style-type: none"> 1. Monitor pola napas 2. Monitor adanya sumbatan jalan napas 3. Monitor saturasi oksigen <p>Terapeutik:</p> <ol style="list-style-type: none"> 1. Atur interval pemantauan respirasi sesuai kondisi pasien 	
14.30	<p>Penurunan Kapasitas Adaptif Intrakranial b/d edema serebral d/d:</p> <p>DS:</p> <ul style="list-style-type: none"> - Sulit dikaji <p>DO:</p> <ul style="list-style-type: none"> - Tingkat Kesadaran : Sopor 	<p>S: Sulit dikaji</p> <p>O: Tingkat Kesadaran : Sopor, GCS : E3M5V× dan Tampak luka terhecting pada regio frontal</p> <p>A: Masalah penurunan kapasitas adaptif intrakranial belum teratasi</p> <p>P: Lanjutkan intervensi</p>	Nabila Rani Ashfaq

	<ul style="list-style-type: none"> - GCS : E3M5V× - Tampak luka terhecting pada regio frontal. - Pemeriksaan MSCT Kepala 3 Dimensi (Tanpa Kontras) irisan axial, reformat sagital dan coronal dengan hasil sebagai berikut : (16 Agustus 2023) <ol style="list-style-type: none"> 1) Defek pada os frontalis berukuran +/- 6.8 x 6.3 cm tanpa disertai herniasi otak 2) Lesi hiperdens (74 HU) pada lobus frontotemporal dextra dengan perifokal edema disekitarnya volume total +/- 46.53 ml yang menyempitkan ventrikel lateralis dextra cornu anterior dan menyebabkan midlie shift sejauh +/- 0.7 cm 3) Lesi hiperdens (76 HU) pada lobus temporal sinistra dengan volume +/- 36.33 ml dengan perifokal edema disekitarnya 	<p>Manajemen Peningkatan Tekanan Intrakranial (I.06194)</p> <p>Observasi</p> <ol style="list-style-type: none"> 1. Monitor tanda/gejala peningkatan TIK (mis. Tekanan darah meningkat dan kesadaran menurun) 2. Monitor status pernapasan <p>Terapeutik</p> <ol style="list-style-type: none"> 1. Minimalkan stimulus dengan menyediakan lingkungan yang tenang 2. Berikan posisi semi-fowler 	
--	--	--	--

	<p>4) Lesi hiperdens (87 HU) berbentuk crescent pada regio temporal sinistra dengan ketebalan +/- 0.52 cm dan regio parietal sinistra dengan ketebalan +/- 0.7 cm dan falx cerebri</p> <p>5) Lesi hiperdens (80 HU) yang memasuki sulci dan gyri regio frontotemporoparietal bilateral</p> <p>6) Lesi hiperdens (60 HU) pada intraventrikel ventrikel lateralis cornu posterior et cornu temporal bilateral</p> <p>7) Sulci dan gyrus obliterasi</p> <p>8) Klasifikasi fisiologik pada plexus choroid bilateral dan pineal body</p> <p>9) Perselubungan (48 HU) pada meatus acusticus externus, cavum tympani dan air cell mastoid sinistra</p> <p>10) Perselubungan</p>		
--	--	--	--


	<p>(46 HU) pada sinus frontalis bilateral, ethmoidalis bilateral, sphenoidalis dextra dan maxillaris dextra</p> <p>11) Tampak lesi hiperdens (66 HU) pada soft issue regio frontoparietalis dextra</p> <ul style="list-style-type: none"> - Dilatio et atherosclerosis aortae 								
15.00	<p>Gangguan Mobilitas Fisik b/d perubahan metabolisme d/d:</p> <p>DS:</p> <ul style="list-style-type: none"> - Sulit dikaji <p>DO:</p> <ul style="list-style-type: none"> - Saat ini pasien telah diberikan tindakan operasi pasien post op craniectomy and posisi head up 15-30° - Pergerakan Ekstremitas (pasif) - Kekuatan Otot <table style="margin-left: 40px; border-collapse: collapse;"> <tr> <td style="border-right: 1px solid black; padding: 0 5px;">1</td> <td style="padding: 0 5px;">1</td> </tr> <tr> <td colspan="2" style="border-top: 1px solid black; border-bottom: 1px solid black;"></td> </tr> <tr> <td style="border-right: 1px solid black; padding: 0 5px;">1</td> <td style="padding: 0 5px;">1</td> </tr> </table> - nampak edema pada ekstremitas atas dan bawah dengan pitting 	1	1			1	1	<p>S: Sulit dikaji</p> <p>O: pasien nampak hanya baring, pasien dalam kesadaran tersedasi dan pergerakan ekstremitas (pasif). TD = 150/76 mmHg</p> <p>A: gangguan mobilitas fisik belum teratasi</p> <p>P: Lanjutkan intervensi</p> <p>Dukungan mobilisasi I.05173</p> <p>Observasi:</p> <ol style="list-style-type: none"> 1. Identifikasi toleransi fisik melakukan pergerakan 2. Monitor frekuensi jantung dan tekanan darah sebelum memulai mobilisasi <p>Terapeutik:</p> <ol style="list-style-type: none"> 1. Fasilitasi melakukan pergerakan 	Nabila Rani Ashfaq
1	1								
1	1								

	edema derajat 1		
15.30	<p>Gangguan Integritas Kulit b/d penurunan mobilitas d/d:</p> <p>DS:</p> <ul style="list-style-type: none"> - Sulit dikaji <p>DO:</p> <ul style="list-style-type: none"> - Pasien hanya tirah baring dengan posisi supinasi - Pasien post op craniectomy and posisi head up 15-30° - Decubitus ada pada sacrum grade 2 - Nampak lesi pada ekstremitas atas kanan dan kiri 	<p>S: Sulit dikaji</p> <p>O: Terdapat luka decubitus pada sacrum grade 2 dan nampak lesi pada ekstremitas atas kanan dan kiri</p> <p>A: Masalah gangguan integritas kulit belum teratasi</p> <p>P: Lanjutkan intervensi</p> <p>Perawatan Luka (I.14564)</p> <p>Observasi:</p> <ol style="list-style-type: none"> 1. Monitor karakteristik luka 2. Monitor tanda-tanda infeksi <p>Terapeutik:</p> <ol style="list-style-type: none"> 1. Bersihkan dengan NaCl atau pembersih nontoksik, sesuai kebutuhan 2. Pertahankan teknik steril saat melakukan perawatan luka <p>Kolaborasi:</p> <ol style="list-style-type: none"> 1. Kolaborasi pemberian antibiotic, jika perlu 	Nabila Rani Ashfaq
16.00	<p>Resiko Infeksi d/d:</p> <p>Faktor Resiko:</p> <ul style="list-style-type: none"> - Terpasang Penggunaan Alat Bantu Pernafasan: O2 via Tracheostomy Ventilator Mode SIMV-PC - Terpasang CVC melalui vena jugularis dextra 	<p>S: -</p> <p>O: terpasang tracheostomy, NGT,dan infus, demam dengan Suhu : 39,0 °C , kebersihan pada pasien dan alat yang digunakan tetap terjaga</p> <p>WBC : 12.4 10³/UL NEUT : 96.4 %</p> <p>A: Masalah resiko infeksi belum teratasi</p> <p>P: Lanjutkan intervensi</p>	Nabila Rani Ashfaq

	<ul style="list-style-type: none"> - Pasien post op craniectomy - Nampak terpasang NGT - Nampak terpasang kateter urin - Hasil Laboratorium Hematologi Rutin WBC : 12.4 10³/UL NEUT : 96.4 % LYMPH : 1.9 % MONO : 1.3 % EO : 0.2 % LED I : 28 mm - Suhu : 39,0 °C 	<p>Pencegahan Infeksi (I.14539)</p> <p>Observasi:</p> <ol style="list-style-type: none"> 1. Monitor tanda dan gejala infeksi lokal dan sistemik <p>Terapeutik</p> <ol style="list-style-type: none"> 1. Cuci tangan sebelum dan sesudah kontak dengan pasien dan lingkungan pasien 2. Pertahankan teknik aseptik pada pasien berisiko tinggi 	
<p>Kamis, 24 Agustus 2023</p> <p style="text-align: center;"> </p> <p>13.30</p>	<p>Bersihkan jalan napas tidak efektif b/d hipersekresi jalan napas d/d:</p> <p>DS:</p> <ul style="list-style-type: none"> - Sulit dikaji, terintubasi <p>DO:</p> <ul style="list-style-type: none"> - Penggunaan Otot Bantu Nafas (+) - Sumbatan jalan nafas : Gurgling - Sputum ada dengan warna kekuningan dan kental - Suara nafas tambahan : Ronkhi - Dyspnea <p style="text-align: center;">RR: 33x/i</p>	<p>S: Sulit dikaji</p> <p>O: masih nampak lendir berwarna kekuningan, terdengar suara ronkhi</p> <p>A: Bersihkan jalan napas tidak efektif belum teratasi</p> <p>P: Lanjutkan intervensi</p> <p>Penghisapan Jalan Napas (I.01020)</p> <p>Observasi:</p> <ol style="list-style-type: none"> 1. Identifikasi kebutuhan dilakukan penghisapan 2. Monitor status oksigenasi sebelum selama dan setelah dilakukan tindakan <p>Terapeutik</p> <ol style="list-style-type: none"> 1. Gunakan teknik aseptik 2. Berikan oksigen dengan konsentrasi tinggi 100% paling sedikit 30 detik sebelum dilakukan 	Nabila Rani Ashfaq

		tindakan 3. Lakukan penghisapan lendir kurang dari 15 detik	
14.00	<p>Gangguan Pertukaran Gas b/d ketidakseimbangan ventilasi-perfusi d/d:</p> <p>DS:</p> <ul style="list-style-type: none"> - Sulit dikaji <p>DO:</p> <ul style="list-style-type: none"> - Pasien mengalami gagal napas dan penurunan kesadaran - Penggunaan Alat Bantu Pernafasan: O2 via Tracheostomy Ventilator Mode SIMV-PC Pins : 12 , T ins : 1.16, FiO2 60%, menghasilkan volume tidal 344 ml - TB paru lama aktif lesi luas (dibandingkan dengan foto thorax tanggal 17 Agustus 2023), kesan ST.Qa - Interpretasi Hasil AGD: Alkalosis Respiratorik - Suara nafas tambahan : Ronkhi 	<p>S: Sulit dikaji O: Penggunaan Alat Bantu Pernafasan: O2 via Tracheostomy Ventilator Mode SIMV-PC Pins : 12 , T ins : 1.16, FiO2 60%, menghasilkan volume tidal 344 ml A: Gangguan pertukaran gas belum teratasi P: Lanjutkan intervensi</p> <p>Pemantauan Respirasi (I.01014) Observasi:</p> <ol style="list-style-type: none"> 1. Monitor pola napas 2. Monitor adanya sumbatan jalan napas 3. Monitor saturasi oksigen <p>Terapeutik:</p> <ol style="list-style-type: none"> 1. Atur interval pemantauan respirasi sesuai kondisi pasien 	
	<p>Penurunan Kapasitas Adaptif Intrakranial b/d edema serebral d/d:</p> <p>DS:</p>	<p>S: Sulit dikaji O: Tingkat Kesadaran : Sopor, GCS : E3M5V× dan Tampak</p>	Nabila Rani Ashfaq

14.30	<p>- Sulit dikaji</p> <p>DO:</p> <ul style="list-style-type: none"> - Tingkat Kesadaran : Sopor - GCS : E3M5V× - Tampak luka terhecting pada regio frontal. - Pemeriksaan MSCCT Kepala 3 Dimensi (Tanpa Kontras) irisan axial, reformat sagital dan coronal dengan hasil sebagai berikut : (16 Agustus 2023) <ol style="list-style-type: none"> 1) Defek pada os frontalis berukuran +/- 6.8 x 6.3 cm tanpa disertai herniasi otak 2) Lesi hiperdens (74 HU) pada lobus frontotemporal dextra dengan perifokal edema disekitarnya volume total +/- 46.53 ml yang menyempitkan ventrikel lateralis dextra cornu anterior dan menyebabkan midlie shift sejauh +/- 0.7 cm 3) Lesi hiperdens (76 HU) pada 	<p>luka terhecting pada regio frontal</p> <p>A: Masalah penurunan kapasitas adaptif intrakranial belum teratasi</p> <p>P: Lanjutkan intervensi</p> <p>Manajemen Peningkatan Tekanan Intrakranial (I.06194)</p> <p>Observasi</p> <ol style="list-style-type: none"> 1. Monitor tanda/gejala peningkatan TIK (mis. Tekanan darah meningkat dan kesadaran menurun) 2. Monitor status pernapasan <p>Terapeutik</p> <ol style="list-style-type: none"> 1. Minimalkan stimulus dengan menyediakan lingkungan yang tenang 2. Berikan posisi semi-fowler 	
-------	--	---	--

	<p>lobus temporal sinistra dengan volume +/- 36.33 ml dengan perifokal edema disekitarnya</p> <p>4) Lesi hiperdens (87 HU) berbentuk crescent pada regio temporal sinistra dengan ketebalan +/- 0.52 cm dan regio parietal sinistra dengan ketebalan +/- 0.7 cm dan falx cerebri</p> <p>5) Lesi hiperdens (80 HU) yang memasuki sulci dan gyri regio frontotemporoparietal bilateral</p> <p>6) Lesi hiperdens (60 HU) pada intraventrikel ventrikel lateralis cornu posterior et cornu temporal bilateral</p> <p>7) Sulci dan gyrus obliterasi</p> <p>8) Klasifikasi fisiologik pada plexus choroid bilateral dan pineal body</p> <p>9) Perselubungan (48 HU) pada meatus acusticus</p>		
--	---	---	--


	<p>externus, cavum tympani dan air cell mastoid sinistra</p> <p>10) Perselubungan (46 HU) pada sinus frontalis bilateral, ethmoidalis bilateral, sphenoidalis dextra dan maxillaris dextra</p> <p>11) Tampak lesi hiperdens (66 HU) pada soft issue regio frontoparietalis dextra</p> <ul style="list-style-type: none"> - Dilatatio et atherosclerosis aortae 						
15.00	<p>Gangguan Mobilitas Fisik b/d perubahan metabolisme d/d:</p> <p>DS:</p> <ul style="list-style-type: none"> - Sulit dikaji <p>DO:</p> <ul style="list-style-type: none"> - Saat ini pasien telah diberikan tindakan operasi pasien post op craniectomy and posisi head up 15-30° - Pergerakan Ekstremitas (pasif) - Kekuatan Otot <table border="1" style="margin-left: auto; margin-right: auto;"> <tr> <td style="text-align: center;">1</td> <td style="text-align: center;">1</td> </tr> <tr> <td style="text-align: center;">1</td> <td style="text-align: center;">1</td> </tr> </table>	1	1	1	1	<p>S: Sulit dikaji</p> <p>O: pasien nampak hanya baring, pasien dalam kesadaran terdasi dan pergerakan ekstremitas (pasif). TD = 144/68 mmHg</p> <p>A: gangguan mobilitas fisik belum teratasi</p> <p>P: Lanjutkan intervensi</p> <p>Dukungan mobilisasi I.05173</p> <p>Observasi:</p> <ol style="list-style-type: none"> 1. Identifikasi toleransi fisik melakukan pergerakan 2. Monitor frekuensi jantung dan tekanan darah sebelum memulai mobilisasi <p>Terapeutik:</p>	Nabila Rani Ashfaq
1	1						
1	1						

	<ul style="list-style-type: none"> - nampak edema pada ekstremitas atas dan bawah dengan pitting edema derajat 1 	<ol style="list-style-type: none"> 1. Fasilitasi melakukan pergerakan 	
15.30	<p>Gangguan Integritas Kulit b/d penurunan mobilitas d/d:</p> <p>DS:</p> <ul style="list-style-type: none"> - Sulit dikaji <p>DO:</p> <ul style="list-style-type: none"> - Pasien hanya tirah baring dengan posisi supinasi - Pasien post op craniectomy and posisi head up 15-30° - Decubitus ada pada sacrum grade 2 - Nampak lesi pada ekstremitas atas kanan dan kiri 	<p>S: Sulit dikaji</p> <p>O: Masih terdapat luka decubitus pada sacrum grade 2 dan nampak lesi pada ekstremitas atas kanan dan kiri</p> <p>A: Masalah gangguan integritas kulit belum teratasi</p> <p>P: Lanjutkan intervensi</p> <p>Perawatan Luka (I.14564)</p> <p>Observasi:</p> <ol style="list-style-type: none"> 1. Monitor karakteristik luka 2. Monitor tanda-tanda infeksi <p>Terapeutik:</p> <ol style="list-style-type: none"> 1. Bersihkan dengan Nacl atau pembersih nontoksik, sesuai kebutuhan 2. Pertahankan teknik steril saat melakukan perawatan luka <p>Kolaborasi:</p> <ol style="list-style-type: none"> 1. Kolaborasi pemberian antibiotic, jika perlu 	Nabila Rani Ashfaq
16.00	<p>Resiko Infeksi d/d:</p> <p>Faktor Resiko:</p> <ul style="list-style-type: none"> - Terpasang Penggunaan Alat Bantu Pernafasan: O2 via Tracheostomy Ventilator Mode SIMV-PC - Terpasang CVC melalui vena 	<p>S: Sulit dikaji</p> <p>O: terpasang tracheostomy, NGT,dan infus, demam dengan Suhu : 38,5 °C , kebersihan pada pasien dan alat yang digunakan tetap terjaga</p> <p>WBC : 12.4 10³/UL</p> <p>NEUT : 96.4 %</p> <p>A: Masalah resiko infeksi belum teratasi</p>	Nabila Rani Ashfaq

	<p>jugularis dextra</p> <ul style="list-style-type: none"> - Pasien post op craniectomy - Nampak terpasang NGT - Nampak terpasang kateter urin - Hasil Laboratorium Hematologi Rutin <ul style="list-style-type: none"> WBC : 12.4 $10^3/UL$ NEUT : 96.4 % LYMPH : 1.9 % MONO : 1.3 % EO : 0.2 % LED I : 28 mm - Suhu : 39,0 °C 	<p>P: Lanjutkan intervensi</p> <p>Pencegahan Infeksi (I.14539)</p> <p>Observasi:</p> <ol style="list-style-type: none"> 1. Monitor tanda dan gejala infeksi lokal dan sistemik <p>Terapeutik</p> <ol style="list-style-type: none"> 1. Cuci tangan sebelum dan sesudah kontak dengan pasien dan lingkungan pasien 2. Pertahankan teknik aseptik pada pasien berisiko tinggi 	
<p>Jumat, 25 Agustus 2023</p> <p>13.30</p>	<p>Bersihan jalan napas tidak efektif b/d hipersekreasi jalan napas d/d:</p> <p>DS:</p> <ul style="list-style-type: none"> - Sulit dikaji, terintubasi <p>DO:</p> <ul style="list-style-type: none"> - Penggunaan Otot Bantu Nafas (+) - Sumbatan jalan napas : Gurgling - Sputum ada dengan warna kekuningan dan kental - Suara nafas tambahan : Ronkhi - Dyspnea <p>RR: 33x/i</p>	<p>S: Sulit dikaji</p> <p>O: masih nampak lendir berwarna kekuningan, terdengar suara ronchi</p> <p>A: Bersihan jalan napas tidak efektif belum teratasi</p> <p>P: Lanjutkan intervensi</p> <p>Penghisapan Jalan Napas (I.01020)</p> <p>Observasi:</p> <ol style="list-style-type: none"> 1. Identifikasi kebutuhan dilakukan penghisapan 2. Monitor status oksigenasi sebelum selama dan setelah dilakukan tindakan <p>Terapeutik</p> <ol style="list-style-type: none"> 1. Gunakan teknik aseptik 2. Berikan oksigen dengan konsentrasi tinggi 100% paling sedikit 30 detik sebelum dilakukan 	<p>Nabila Rani Ashfaq</p>

		tindakan 1. Lakukan penghisapan lendir kurang dari 15 detik	
14.00	<p>Gangguan Pertukaran Gas b/d ketidakseimbangan ventilasi-perfusi d/d:</p> <p>DS:</p> <ul style="list-style-type: none"> - Sulit dikaji <p>DO:</p> <ul style="list-style-type: none"> - Pasien mengalami gagal napas dan penurunan kesadaran - Penggunaan Alat Bantu Pernafasan: O2 via Tracheostomy Ventilator Mode SIMV-PC Pins : 12 , T ins : 1.16, FiO2 60%, menghasilkan volume tidal 344 ml - TB paru lama aktif lesi luas (dibandingkan dengan foto thorax tanggal 17 Agustus 2023), kesan ST.Qa - Interpretasi Hasil AGD: Alkalosis Respiratorik <ul style="list-style-type: none"> - Suara nafas tambahan : Ronkhi 	<p>S: Sulit dikaji O: Penggunaan Alat Bantu Pernafasan: O2 via Tracheostomy Ventilator Mode SIMV-PC Pins : 12 , T ins : 1.16, FiO2 60%, menghasilkan volume tidal 344 ml A: Gangguan pertukaran gas belum teratasi P: Lanjutkan intervensi</p> <p>Pemantauan Respirasi (I.01014) Observasi:</p> <ol style="list-style-type: none"> 1. Monitor pola napas 2. Monitor adanya sumbatan jalan napas 3. Monitor saturasi oksigen <p>Terapeutik:</p> <ol style="list-style-type: none"> 1. Atur interval pemantauan respirasi sesuai kondisi pasien 	Nabila Rani Ashfaq
	<p>Penurunan Kapasitas Adaptif Intrakranial b/d edema serebral d/d:</p> <p>DS:</p>	<p>S: Sulit dikaji O: Tingkat Kesadaran : Sopor, GCS : E3M5V× dan Tampak</p>	Nabila Rani Ashfaq

14.30	<p>- Sulit dikaji</p> <p>DO:</p> <ul style="list-style-type: none"> - Tingkat Kesadaran : Sopor - GCS : E3M5V× - Tampak luka terhecting pada regio frontal. - Pemeriksaan MSCCT Kepala 3 Dimensi (Tanpa Kontras) irisan axial, reformat sagital dan coronal dengan hasil sebagai berikut : (16 Agustus 2023) <ol style="list-style-type: none"> 1) Defek pada os frontalis berukuran +/- 6.8 x 6.3 cm tanpa disertai herniasi otak 2) Lesi hiperdens (74 HU) pada lobus frontotemporal dextra dengan perifokal edema disekitarnya volume total +/- 46.53 ml yang menyempitkan ventrikel lateralis dextra cornu anterior dan menyebabkan midlie shift sejauh +/- 0.7 cm 3) Lesi hiperdens (76 HU) pada 	<p>luka terhecting pada regio frontal</p> <p>A: Masalah penurunan kapasitas adaptif intrakranial belum teratasi</p> <p>P: Lanjutkan intervensi</p> <p>Manajemen Peningkatan Tekanan Intrakranial (I.06194)</p> <p>Observasi</p> <ol style="list-style-type: none"> 1. Monitor tanda/gejala peningkatan TIK (mis. Tekanan darah meningkat dan kesadaran menurun) 2. Monitor status pernapasan <p>Terapeutik</p> <ol style="list-style-type: none"> 1. Minimalkan stimulus dengan menyediakan lingkungan yang tenang 2. Berikan posisi semi-fowler 	
-------	--	---	--

	<p>lobus temporal sinistra dengan volume +/- 36.33 ml dengan perifokal edema disekitarnya</p> <p>4) Lesi hiperdens (87 HU) berbentuk crescent pada regio temporal sinistra dengan ketebalan +/- 0.52 cm dan regio parietal sinistra dengan ketebalan +/- 0.7 cm dan falx cerebri</p> <p>5) Lesi hiperdens (80 HU) yang memasuki sulci dan gyri regio frontotemporo parietal bilateral</p> <p>6) Lesi hiperdens (60 HU) pada intraventrikel ventrikel lateralis cornu posterior et cornu temporal bilateral</p> <p>7) Sulci dan gyrus obliterasi</p> <p>8) Klasifikasi fisiologik pada plexus choroid bilateral dan pineal body</p> <p>9) Perselubungan (48 HU) pada meatus acusticus</p>		
--	--	---	--

	<p>externus, cavum tympani dan air cell mastoid sinistra</p> <p>10) Perselubungan (46 HU) pada sinus frontalis bilateral, ethmoidalis bilateral, sphenoidalis dextra dan maxillaris dextra</p> <p>11) Tampak lesi hiperdens (66 HU) pada soft issue regio fronto parietal dextra</p> <ul style="list-style-type: none"> - Dilatatio et atherosclerosis aorta 						
15.00	<p>Gangguan Mobilitas Fisik b/d perubahan metabolisme d/d:</p> <p>DS:</p> <ul style="list-style-type: none"> - Sulit dikaji <p>DO:</p> <ul style="list-style-type: none"> - Saat ini pasien telah diberikan tindakan operasi pasien post op craniectomy and posisi head up 15-30° - Pergerakan Ekstremitas (pasif) - Kekuatan Otot <table border="1" style="margin-left: 40px;"> <tr> <td style="width: 20px; text-align: center;">1</td> <td style="width: 20px; text-align: center;">1</td> </tr> <tr> <td style="border-top: 1px solid black; text-align: center;">1</td> <td style="border-top: 1px solid black; text-align: center;">1</td> </tr> </table>	1	1	1	1	<p>: Sulit dikaji</p> <p>O: pasien nampak hanya baring, pasien dalam kesadaran terdasi dan pergerakan ekstremitas (pasif). TD = 130/68 mmHg</p> <p>A: gangguan mobilitas teratasi sebagian</p> <p>P: Lanjutkan intervensi</p> <p>Dukungan mobilisasi I.05173</p> <p>Observasi:</p> <ol style="list-style-type: none"> 1. Identifikasi toleransi fisik melakukan pergerakan 2. Monitor frekuensi jantung dan tekanan darah sebelum memulai mobilisasi <p>Terapeutik:</p>	Nabila Rani Ashfaq
1	1						
1	1						

	<ul style="list-style-type: none"> - nampak edema pada ekstremitas atas dan bawah dengan pitting edema derajat 1 	<ol style="list-style-type: none"> 1. Fasilitasi melakukan pergerakan 	
15.30	<p>Gangguan Integritas Kulit b/d penurunan mobilitas d/d:</p> <p>DS:</p> <ul style="list-style-type: none"> - Sulit dikaji <p>DO:</p> <ul style="list-style-type: none"> - Pasien hanya tirah baring dengan posisi supinasi - Pasien post op craniectomy and posisi head up 15-30° - Decubitus ada pada sacrum grade 2 <p>Nampak lesi pada ekstremitas atas kanan dan kiri</p>	<p>S: Sulit dikaji</p> <p>O: Masih terdapat luka decubitus pada sacrum grade 2 dan nampak lesi pada ekstremitas atas kanan dan kiri</p> <p>A: Masalah gangguan integritas kulit belum teratasi</p> <p>P: Lanjutkan intervensi</p> <p>Perawatan Luka (I.14564)</p> <p>Observasi:</p> <ol style="list-style-type: none"> 1. Monitor karakteristik luka 2. Monitor tanda-tanda infeksi <p>Terapeutik:</p> <ol style="list-style-type: none"> 1. Bersihkan dengan Nacl atau pembersih nontoksik, sesuai kebutuhan 2. Pertahankan teknik steril saat melakukan perawatan luka <p>Kolaborasi: Kolaborasi pemberian antibiotic, jika perlu</p>	Nabila Rani Ashfaq
16.00	<p>Resiko Infeksi d/d:</p> <p>Faktor Resiko:</p> <ul style="list-style-type: none"> - Terpasang Penggunaan Alat Bantu Pernafasan: O2 via Tracheostomy Ventilator Mode SIMV-PC - Terpasang CVC melalui vena jugularis dextra 	<p>S: Sulit dikaji</p> <p>O: terpasang tracheostomy, NGT,dan infus, demam dengan Suhu : 37,0 °C , kebersihan pada pasien dan alat yang digunakan tetap terjaga</p> <p>WBC : 12.4 10³/UL</p> <p>NEUT : 96.4 %</p> <p>A: Masalah resiko infeksi teratasi sebagian</p> <p>P: Lanjutkan intervensi</p>	Nabila Rani Ashfaq

	<ul style="list-style-type: none"> - Pasien post op craniectomy - Nampak terpasang NGT - Nampak terpasang kateter urin - Hasil Laboratorium Hematologi Rutin <ul style="list-style-type: none"> WBC : 12.4 $10^3/UL$ NEUT : 96.4 % LYMPH : 1.9 % MONO : 1.3 % EO : 0.2 % LED I : 28 mm - Suhu : 39,0 °C 	<p>Pencegahan Infeksi (I.14539)</p> <p>Observasi:</p> <ol style="list-style-type: none"> 1. Monitor tanda dan gejala infeksi lokal dan sistemik <p>Terapeutik</p> <ol style="list-style-type: none"> 1. Cuci tangan sebelum dan sesudah kontak dengan pasien dan lingkungan pasien 2. Pertahankan teknik aseptik pada pasien berisiko tinggi 	
--	--	--	--



BAB V

PEMBAHASAN

A. Analisis Pengkajian Keperawatan

Pengkajian ini dilakukan Pengkajian ini dilakukan di RSUP Wahidin Sudirohusodo pada ruangan ICU bed 22 pada hari senin tanggal 21 Agustus 2023. Pengkajian dilakukan pada Tn. A, pasien dengan intracerebral hemorrhage post op craniectomy. Keluhan utama yaitu gagal napas dan penurunan kesadaran. Pasien datang dengan keluhan sakit kepala sejak siang akibat kecelakaan lalu lintas yang ditabrak mobil saat mengendarai motor. Pasien merupakan pasien rujukan dari RSUD Andi Makkasau Pare-pare. Pasien dilakukan tindakan op craniectomy dan mengalami penurunan kesadaran serta gagal napas sehingga di masukkan ke ICU.

a. B1

Pasien dengan penurunan kesadaran dengan terpasang ventilator, nampak penggunaan otot bantu napas, pola napas tidak teratur, dari hasil pengkajian baik secara teori maupun kasus dapat disimpulkan bahwa ada kesinambungan antara teori dan kasus sesuai dengan teori yang dikemukakan oleh (Padila, 2013) dimana pada saat dilakukan pengkajian secara inspeksi didapatkan data adanya penggunaan otot bantu pernapasan, peningkatan produksi sputum, sesak napas. Kemudian pada auskultasi terdengar suara napas tambahan dengan peningkatan produksi secret dan kemampuan batuk yang menurun yang sering didapatkan pada pasien dengan penurunan tingkat kesadaran.

b. B2

Pada teori didapatkan adanya peningkatan TIK yaitu peningkatan tekanan darah pada pasien yang sering terjadi pada pasien dengan stroke. Pada kasus didapatkan adanya peningkatan tekanan darah yaitu 150/76 mmHg, akral teraba dingin. Sehingga kembali disimpulkan bahwa adanya kesinambungan antara kasus dan teori yang telah dikemukakan oleh. (Padila 2014)

c. B3

Pada teori yang dikemukakan (Padila 2014) dikemukakan bahwa adanya keluhan nyeri hebat, periksa adanya pupil unilateral, observasi tingkat kesadaran, kaji status mental, kaji fungsi intelektual, kaji kemampuan bicara. Pada kasus dan teori tidak dapat disimpulkan adanya kesinambungan ataupun kesenjangan karena pada kasus ini pasien dalam kondisi tingkat kesadaran tersedasi

d. B4

Teori yang dikemukakan oleh (Padila 2014) untuk mengkaji tanda-tanda inkontinensia akibat ketidakmampuan mengendalikan kandung kemih. Pada kasus didapatkan pasien nampak terpasang kateter urine yang artinya dapat dinilai bahwa ada kesinambungan antara kasus dan teori

e. B5

Pada pasien didapatkan nampak terpasang NGT, tidak ada mual dan muntah, serta pasien dalam kondisi tersedasi sehingga sulit dijabarkan apakah ada kesinambungan ataupun kesenjangan antara kasus dan teori sesuai yang dikemukakan (Padila 2014) yang mengemukakan bahwa pasien dengan *hemorrhagic stroke* terdapat kesulitan menelan nafsu makan menurun

f. B6

Pasien dalam kondisi tersedasi, kekuatan otot menurun sehingga segala kebutuhan aktivitas pasien dibantu sepenuhnya oleh perawat.

Pemeriksaan fisik

- a. Kepala: bentuk normocephal, tampak luka terhecting pada regio frontal, tidak ada perdarahan, rambut berwarna hitam bercampur putih, kebersihan rambut bersih
- b. Dada: bentuk dada normochest dan terdengar suara napas tambahan: ronchi

B. Analisis Diagnosis Keperawatan

Keluhan utama pasien adalah gagal nafas dengan penurunan kesadaran dengan data pasien menggunakan alat bantu nafas menggunakan ventilator

mode SIMV, tingkat kesadaran stupor, GCS: E3M5V \times (Tracheostomy). Gagal nafas merupakan suatu kondisi dimana sistem respirasi gagal untuk melakukan fungsi pertukaran gas, pemasukan oksigen dan pengeluaran karbon dioksida (Saputra 2023) . Pengertian lain gagal nafas merupakan kondisi klinis yang terjadi ketika sistem pernapasan gagal mempertahankan fungsi utamanya, yaitu pertukaran gas oksigenasi dan eliminasi karbondioksida, dimana PaCO₂ lebih tinggi dari 50 mmHg. (Firmansyah 2021)

Diagnosis utama dalam kasus ini adalah berkurangnya kemampuan beradaptasi intrakranial. Masalah ini muncul dari hasil pengkajian pasien. Penurunan kemampuan adaptasi intrakranial merupakan gangguan pada mekanisme dinamika intrakranial untuk mengkompensasi rangsangan yang dapat menurunkan kapasitas intrakranial. ((Tim Pokja SDKI DPP PPNI 2017). Masalah ini didapatkan pada saat selesai pengkajian pada pasien saat dirawat di Ruang ICU dengan data terdapat TD: 150/76 mmHg, N: 118 x/menit, hasil CT scan kepala pendarahan pada regio frontalis. Hal ini sejalan dengan Libeskind 2018 yang menuliskan bahwa perdarahan terjadi akibat proses trauma yang menyebabkan pecahnya pembuluh darah otak. Saat diberikan RoM pasif pada ekstremitas atas dan ekstremitas bawah maka pembuluh darah menjadi elastis dan terjadi fase dilatasi pada pembuluh darah maka aliran darah menuju ke jantung menjadi lancar yang menyebabkan kerja jantung stabil sehingga kemampuan jantung dalam memompa darah meningkat kemudian terjadi peningkatan tekanan darah. (Mugi 2017)

Diagnosis selanjutnya pada kasus ini adalah bersihan jalan nafas tidak efektif. Masalah ini didapatkan pada saat pengkajian. hasil data yang didapatkan RR: 33x/menit, pola nafas ireguler. Terpasang tracheostomy, penggunaan otot bantu nafas, terdengar suara nafas tambahan ronchi, terdapat lendir kental berwarna kekuningan yang berasal dari kanul trakea dan dari oral klien. . Bersihan jalan nafas tidak efektif merupakan ketidakmampuan membersihkan secret atau obstruksi jalan nafas untuk mempertahankan jalan nafas tetap paten (Tim Pokja SDKI DPP PPNI 2017)bersihan produksi sekret yang berlebih menyebabkan tertutupnya jalan nafas, oleh karena itu fungsi

pernapasan tidak bekerja dengan baik akibat tertutupnya jalan nafas yang diakibatkan oleh sekret berlebih.

Diagnosis keperawatan lainnya yang terdapat pada kasus ini adalah gangguan pertukaran gas masalah ini didapatkan pada saat pasien masuk di ruangan ICU. Hasil data yang didapatkan RR: 33x/menit, penggunaan alat bantu SIMV-PC, hasil foto toraks TB paru lama aktif lesi luas hasil AGD pH:7.49, pCO₂: 31.6 mmHg , pO₂: 205% , HCO₃: 24,3 mmol/l, dengan interpretasi hasil AGD alkalosis respiratorik. Gangguan pertukaran gas merupakan kelebihan atau kekurangan oksigenasi dan atau eliminasi karbondioksida pada membran alveolus-kapiler paten (Tim Pokja SDKI DPP PPNI 2017). Terjadinya gangguan pertukaran gas ini menunjukkan kapasitas difusi menurun, antara lain disebabkan oleh penurunan luas permukaan difusi, penebalan membran alveolar kapiler, terganggunya pengangkutan O₂ dari paru ke jaringan akibat rasio ventilasi perfusi tidak baik, anemia, keracunan O₂ dan terganggunya aliran darah. Hal ini sesuai dengan data yang menunjukkan hasil lab pasien menunjukkan alkalosis respiratorik.

Diagnosis keperawatan selanjutnya yang ditemukan pada kasus ini adalah gangguan mobilitas fisik. Data ini didapatkan pada saat dilakukannya pengkajian pada pasien. Data menunjukkan pasien memiliki pergerakan ekstremitas pasif, pasien dengan kebutuhan total, diagnosis medis: hemoragik stroke. Gangguan mobilitas fisik merupakan keterbatasan dalam gerak fisik dari satu atau lebih ekstremitas secara mandiri (Tim Pokja SDKI DPP PPNI 2017). hal ini sejalan dengan teori yang menjelaskan bahwa beberapa gejala yang dialami pada penderita stroke meliputi adanya kelemahan atau kelumpuhan lengan, atau tungkai atau salah satu sisi tubuh . Oleh karena itu pada pasien penderita stroke hemoragik mengalami gangguan pada fungsi tubuh tergantung letak daerah otak yang terkena. (Arum 2015)

C. Analisis Intervensi Keperawatan

Berdasarkan beberapa diagnosis keperawatan yang telah ditegakkan, maka dibuatlah rencana keperawatan

1. Untuk masalah bersihan Jalan nafas tidak efektif diberikan intervensi

penghisapan jalan napas

Rata-Rata pasien di ruang *intensif care unit* mengalami gangguan bersihan jalan nafas tidak efektif. Pada kasus ini untuk masalah bersihan jalan nafas tidak efektif, pasien diberikan intervensi manajemen jalan nafas. Menurut (Tim Pokja SIKI DPP PPNI 2018). Manajemen jalan nafas merupakan mengidentifikasi dan mengelola kepatenan jalan nafas. Hal ini dilakukan untuk memastikan jalan nafas pada pasien tidak mengalami hambatan agar oksigen dan karbon dioksida dapat tersuplai dengan baik. Adapun kriteria hasil yang diharapkan untuk intervensi ini adalah Produksi sputum menurun, Sulit bicara menurun, Frekuensi nafas membaik, Pola nafas membaik (Tim Pokja SLKI DPP PPNI 2018). Pada kasus ini intervensi yang diberikan adalah pemberian posisi semi fowler, Suction dan pemberian oksigen. Pemberian posisi diharapkan dapat memperbaiki pola nafas pada pasien, dan suction digunakan untuk menghilangkan sputum yang mengganggu jalan nafas pasien, sehingga kebutuhan oksigen dalam tubuh menjadi terhambat. Menurut penelitian yang dilakukan oleh (Dewi 2020) diperoleh hasil bahwa Ada pengaruh suction dan posisi semi fowler terhadap perubahan saturasi oksigen pada pasien yang terpasang endotrakeal tube di ICU Rumah Sakit Omni Alam Sutra, dengan nilai $p: 0,000 (<0,05)$. Perawat dapat melakukan tindakan suction dan pemberian posisi semi fowler pada pasien dengan masalah penyerta pada sistem pernapasan, khususnya pasien dengan bersihan jalan nafas tidak efektif.

2. Untuk masalah gangguan pertukaran gas diberikan intervensi pemantauan respirasi

Selain masalah bersihan jalan nafas, masalah gangguan pertukaran gas juga sering dialami oleh pasien-pasien yang di rawat di ruang ICU. Dalam kasus ini. Intervensi yang diberikan pada gangguan pertukaran gas yang dialami oleh pasien ini adalah pemantauan respirasi. Menurut (Tim Pokja SDKI DPP PPNI 2017) pemantauan respirasi adalah proses

mengumpulkan dan menganalisis data untuk memastikan kepatenan jalan nafas dan keefektifan pertukaran gas. Adapun kriteria hasil yang ingin dicapai adalah tingkat kesadaran membaik, pola nafas membaik, PCO₂ membaik, PO₂ membaik, PH arteri membaik. (Tim Pokja SLKI DPP PPNI 2018)

Pada kasus ini, pemantauan respirasi dilakukan untuk melihat keefektifan penggunaan ventilator yang diberikan pada pasien untuk menunjang pasokan oksigen dan karbon dioksida dalam tubuh, sehingga dapat memperbaiki pertukaran O₂ dan CO₂ dalam tubuh. Pasien terpasang ventilator perlu dilakukan perawatan dan pemantauan yang intensif, diantaranya dengan pemeriksaan analisis gas darah indikator diantaranya nilai saturasi oksigen. Pemantauan nilai saturasi oksigen dapat diukur secara invasif (pemeriksaan analisis gas darah) dan non invasif (*pulse oximetry*). Pemantauan saturasi oksigen dengan *pulse oximetry* yang kontinyu dapat membantu mengobservasi kestabilan pasien setiap saat dan dengan analisis gas darah juga dapat memberi informasi langsung mengenai fungsi paru. Nilai saturasi oksigen penting untuk dipantau karena dapat menunjukkan keadekuatan oksigenasi atau perfusi jaringan pasien.

3. Untuk masalah penurunan kapasitas adaptif intrakranial diberikan intervensi manajemen peningkatan tekanan intrakranial. Pada diagnosis penurunan kapasitas adaptif intrakranial diberikan intervensi manajemen peningkatan tekanan intrakranial. Menurut (Tim Pokja SDKI DPP PPNI 2017) manajemen peningkatan tekanan intrakranial adalah untuk mengidentifikasi dan mengelola peningkatan tekanan di rongga tengkorak. Kriteria hasil yang diinginkan adalah peningkatan tingkat kesadaran, penurunan postur otak, penurunan papil edema, peningkatan tekanan darah, dan peningkatan tekanan nadi. (Tim Pokja SLKI DPP PPNI 2018) Untuk manajemen peningkatan tekanan intrakranial diperlukan pemantauan memonitor tanda dan gejala peningkatan TIK, Seperti tekanan darah, nadi, pernapasan, dan tingkat kesadaran. Menurut (Amri, 2017) Pemantauan TIK

diperlukan untuk menghindari transisi dari fase kompensasi ke fase dekompensasi. Pemantauan TIK dapat dilakukan dengan menggunakan monitor, pencitraan, pengukuran non-invasif (TCD) dan tindak lanjut dengan berbagai modalitas. Dengan adanya monitoring TIK, pengelolaan menjadi lebih optimal. Manajemen peningkatan TIK meliputi manajemen umum dan manajemen khusus. Ada dua metode pemantauan TIK, yaitu metode invasif (langsung) dan metode non invasif (tidak langsung). Metode non-invasif (tidak langsung) dilakukan dengan memantau kondisi klinis, neuroimaging dan neurosonologi (*transcranial Doppler ultrasound/TCD*). Sedangkan metode invasif (langsung) dapat dilakukan dengan rute intraventrikuler, intraparenkim, subarachnoid/subdural dan epidural. Metode yang paling umum digunakan adalah intraventrikular dan intraparenkim (sensor mikro transduser), karena lebih tepat tetapi karena pemasangannya, resiko perdarahan dan infeksi harus diperhitungkan. Melalui pemantauan TIK, kami juga dapat menentukan nilai CPP yang sangat penting, yang menunjukkan apakah aliran darah serebral dan oksigenasi serebral tercapai atau tidak. Sesuai dengan intervensi EBPN pada diagnosa ini bisa diberikan intervensi *Range of Motion* (RoM), saat diberikan ROM pasif pada ekstremitas atas dan ekstremitas bawah maka pembuluh darah menjadi elastis dan terjadi fase dilatasi pada pembuluh darah maka aliran darah menuju ke jantung menjadi lancar yang menyebabkan kerja jantung stabil sehingga kemampuan jantung dalam memompa darah meningkat kemudian terjadi peningkatan tekanan darah. (Mugi 2017). Hal ini sejalan dengan teori yang bahwa mobilisasi progresif dapat meningkatkan fungsi kardiovaskular, sehingga hal ini dapat meningkatkan sirkulasi vena perifer dan memperlancar peredaran darah serta berdampak pada perubahan tekanan darah.

4. Untuk masalah gangguan mobilitas fisik diberikan intervensi dukungan mobilisasi

Pada diagnosis gangguan mobilitas fisik diberikan intervensi dukungan mobilitas dengan memberikan pasien fasilitas melakukan pergerakan, melibatkan keluarga untuk membantu pasien dalam meningkatkan

pergerakan, menjelaskan tujuan prosedur mobilisasi serta menganjurkan melakukan mobilisasi dini dengan kriteria hasil pergerakan ekstremitas, rentang gerak, kaku sendi dan gerakan terbatas meningkat . Intervensi spesifik yang diberikan pada pasien pada pasien dengan intervensi dukungan mobilisasi yaitu RoM (*Range of Motion*) diberikan pada pasien yaitu latihan yang dilakukan untuk meningkatkan massa otot , tonus otot dan meningkatkan rentang gerak pada pasien. RoM dilakukan dengan menggerakkan masing-masing persendian secara normal. Berdasarkan hasil penelitian (Daulay 2021) tentang pengaruh latihan RoM terhadap kekuatan otot dan rentang gerak sendi pada ekstremitas menunjukkan ada pengaruh menunjukkan adanya pengaruh latihan RoM pasif terhadap kekuatan otot dengan p-value sebesar 0,001 pada ekstremitas atas dan p-value sebesar 0,001 pada ekstremitas bawah. Hasil penelitian juga menunjukkan adanya pengaruh latihan ROM pasif terhadap rentang gerak sendi dengan p-value sebesar 0,001 pada ekstremitas atas dan p-value sebesar 0,001 pada ekstremitas bawah. Sedangkan dalam penelitian (Andriani et al. 2022) tentang pengaruh ROM (*Range Of Motion*) aktif dan pasif terhadap rentang gerak pada lansia menunjukkan hasil penelitiannya terdapat pengaruh range of motion yang dilakukan cara aktif, pasif terhadap rentang gerak pada lansia yang mengalami artritis reumatoid di Kota Bengkulu dengan p-value < 0,005. Latihan ROM aktif yaitu latihan isotonik yang mampu mempertahankan atau meningkatkan kekuatan dan daya tahan otot serta dapat mencegah perburukan kapsul sendi, ankilosis, dan kontraktur. Lansia mengalami kemunduran pada sistem muskuloskeletal, pada lansia penurunan fungsi sendi dan otot serta beberapa penyakit yang menyerang persendian pada lansia, akibat dari penyakit tersebut lansia mengalami nyeri sehingga lansia takut melakukan pergerakan yang akan mengakibatkan terjadi kekakuan dan penurunan pada rentang gerak. Salah satu intervensi yang dapat dilakukan untuk mengurangi kekakuan dan meningkatkan rentang gerak dilakukan Range of Motion (RoM) baik secara aktif maupun pasif.

5. Untuk diagnosa gangguan integritas kulit diberikan intervensi perawatan luka
Perawatan luka dengan pemberian NaCl 0,9% berfungsi untuk membersihkan luka, melembabkan luka dalam membantu penyembuhan granulasi jaringan baru. (Awaluddin, 2019). Sebuah luka terbuka, trauma mekanis sangat mudah pecah dan jaringan epitelium yang baru saja terbentuk sehingga menyebabkan proses penyembuhan luka kembali ke fase penyembuhan tertentu yaitu fase respon inflamasi akut. (Marison, 2014)
6. Untuk diagnosa resiko infeksi diberikan intervensi pencegahan infeksi dengan memonitor tanda dan gejala infeksi lokal dan sistemik, mencuci tangan sebelum dan sesudah kontak dengan pasien serta mempertahankan teknik aseptik pada pasien. (Tim Pokja SDKI DPP PPNI 2017)

D. Analisis Implementasi Keperawatan

Implementasi keperawatan merupakan pengelolaan dan perwujudan dari rencana keperawatan yang telah disusun pada tahap perencanaan. Ukuran intervensi keperawatan yang diberikan kepada klien terkait dengan dukungan, pengobatan, tindakan untuk memperbaiki kondisi, pendidikan untuk klien- keluarga, atau tindakan untuk mencegah masalah kesehatan yang muncul di kemudian hari. Untuk kesuksesan implementasi keperawatan agar sesuai dengan intervensi, perawat harus memiliki kemampuan kognitif (intelektual), kemampuan dalam hubungan interpersonal dan keterampilan dalam melakukan tindakan. Proses pelaksanaan implementasi harus berpusat kepada kebutuhan klien, faktor- faktor lain yang mempengaruhi kebutuhan keperawatan. (Supratti & Ashriady, 2016)

Implementasi yang dilakukan pada Tn. A diberikan implementasi yang dilakukan selama 3 hari dalam 3x24 jam pada hari rabu, 23 Agustus 2023 sampai hari jumat, 25 Agustus 2023 dengan melaksanakan intervensi yang telah disusun yaitu melakukan *Range of Motion* (RoM), penghisapan jalan napas, pemantauan respirasi, manajemen peningkatan tekanan intrakranial, dukungan mobilisasi, perawatan luka dan pencegahan infeksi.

Masalah penurunan kapasitas adaptif intrakranial yang dialami pasien berikan implementasi berupa mobilisasi progresif *Range of Motion* (RoM) sesuai dengan intervensi EBP. Menurut Astuti et al. (2022) intervensi ini sangat berpengaruh untuk menstabilkan tekanan darah, nadi dan saturasi oksigen pada pasien dengan stroke hemoragik. Dengan memonitor hemodinamik pasien dan memberikan posisi semi fowler.

Berdasarkan diagnosa keperawatan awal bersihan jalan nafas tidak efektif, maka dilakukan penatalaksanaan jalan nafas dengan tujuan untuk mengontrol patensi jalan nafas.. Menurut Hammad et al. (2020) Pasien dengan gangguan kesadaran tidak memiliki refleks batuk yang efektif untuk membersihkan sekret, sehingga terjadi penumpukan sekret di saluran nafas berupa dahak. Implementasi yang diberikan adalah monitor pola nafas tidak teratur dan suara nafas tambahan, monitor dengkur, monitor sputum, lendir kekuningan kental, dan tempatkan pasien pada posisi setengah fowler. Asumsi posisi setengah fowler dianggap cara yang paling efektif untuk meningkatkan ekspansi paru dan menurunkan laju pernapasan, dan posisi ini juga membantu mengembangkan otot pernapasan lebih optimal. (Yusnita et al., 2022). Selanjutnya dilakukan penghisapan lendir kurang dari 15 detik pada pasien saat ada lendir yang keluar di Tracheostomy. saat sesak dan sebelum diberikan makan dan tampak lendir berwarna kekuningan, dan memberikan oksigen dengan pasien terpasang ventilator mode SIMV-PC.

Pada diagnosis kedua gangguan pertukaran gas, diberikan implementasi pemantauan respirasi dengan memonitor pola napas, dyspnea nilai RR dari 33X/i menjadi 30x/i. Memonitor adanya sumbatan jalan napas, gurgling. Memonitor SPO2 dari 98% menjadi 100%, mengatur interval pemantauan respirasi setiap 1 jam, dan mendokumentasikan hasil pemantauan.

Jika mobilitas fisik terbatas didiagnosis, penerapan tindakan dukungan untuk mobilisasi diberikan. Salah satu gejala yang dialami penderita stroke hemoragik adalah kelumpuhan anggota tubuh (hemiparesis). Kelumpuhan tersebut disebabkan oleh kerusakan pada area motorik korteks frontal,

kerusakan ini bersifat kontralateral, yaitu jika belahan otak kanan rusak, kelumpuhan otot terjadi di bagian kiri dan sebaliknya. (Tarwoto, 2013). Pasien mengalami kerusakan pada hemisfer kiri sehingga ekstremitas sebelah kanan atas dan bawah tidak bisa digerakkan. Salah satu implementasi yang diberikan yaitu RoM Pasif.

Pada diagnosis gangguan integritas kulit diberikan implementasi memonitor karakteristik luka nampak decubitus pada sacrum grade 2 dan lesi pada ekstremitas kanan dan kiri, memonitor tanda-tanda infeksi pada luka, membersihkan luka dengan menggunakan NaCl, mempertahankan teknik steril saat melakukan perawatan luka dan mengkolaborasi pemberian antibiotic yaitu ceftriaxone 1gr/12 jam.

Dan terakhir pada diagnosis resiko infeksi, diberikan implementasi memonitor tanda dan gejala infeksi lokal dan sistemik yaitu melihat hasil pemeriksaan lab hematologi rutin dan pasien juga terpasang alat-alat medis seperti ventilator via tracheostomy, terpasang NGT dan kateter urine dengan memperhatikan suhu. Mencuci tangan sebelum dan sesudah kontak dengan pasien dan lingkungan pasien serta mempertahankan teknik aseptik semaksimal mungkin untuk mencegah infeksi.

E. Evaluasi Keperawatan

Evaluasi keperawatan yang dilakukan pada studi kasus ini dilakukan selama 3 hari pada tanggal 23-25 Agustus 2023. Evaluasi keperawatan merupakan kegiatan dalam menilai tindakan keperawatan yang telah ditentukan, untuk mengetahui pemenuhan kebutuhan pasien secara optimal dan mengukur hasil dari proses keperawatan. Penilaian keberhasilan adalah tahap yang menentukan apakah tujuan tercapai. Tahap evaluasi keperawatan merupakan mengkaji respon pasien terhadap tindakan keperawatan yang telah diberikan oleh perawat dengan mengacu pada standar atau kriteria hasil yang telah ditetapkan pada rumusan tujuan. Evaluasi dibagi menjadi 2 bagian yaitu evaluasi proses atau formatif dilakukan setiap selesai melaksanakan tindakan dan evaluasi hasil atau sumatif dilakukan dengan membandingkan respon

klien pada tujuan khusus dan umum yang telah ditentukan. (Supratti & Ashriady, 2016)

1) Penurunan Kapasitas Adaptif Intrakranial

Pada diagnosis penurunan kapasitas adaptif intrakranial di awal pengkajian diperoleh data bahwa pasien mengalami penurunan kapasitas adaptif intrakranial akibat dari diagnosis medis yaitu ICH/hemoragik stroke. Setelah dilakukan implementasi hari pertama. Setelah dilakukan implementasi hari pertama, hasil evaluasi menunjukkan bahwa TD menunjukkan hasil abnormal yaitu 155/90 mmHg, nadi: 110x/menit, SpO₂: 99% dan pasien penurunan kesadaran, sopor GCS: E3M5Vx (Tracheostomy). Tampak luka terhecting pada regio frontal. Evaluasi hari kedua menunjukkan TD: 155/95 mmHg, nadi: 112, SpO₂: 100%, pasien penurunan kesadaran, sopor GCS: E3M5Vx (Tracheostomy). Dan evaluasi hari ketiga menunjukkan TD: 120/85 mmHg, nadi: 98, SpO₂: 100%, pasien penurunan kesadaran, sopor GCS: E3M5Vx (Tracheostomy). Hal ini menunjukkan terjadinya peningkatan dan penurunan hemodinamik pasien, tetapi evaluasi hari ketiga menunjukkan hemodinamik mulai stabil tetapi masalah ini belum teratasi sepenuhnya selama implementasi selama 3 hari.

2) Bersihan Jalan Nafas Tidak Efektif

Pada diagnosis ini disebabkan karena proses penyakit. Setelah dilakukan implementasi hari pertama hasil evaluasi di dapatkan pola nafas tidak teratur, terdengar bunyi nafas tambahan ronchi, terdapat lendir kental berwarna kekuningan. Pada hari kedua implementasi terdapat lendir kental berwarna kekuningan sehingga terdengar suara nafas tambahan ronchi. Adapun evaluasi pada hari ketiga implementasi didapatkan masih sama terdengar suara nafas tambahan ronchi dan terdapat lendir kental berwarna kekuningan. Hal ini menunjukkan bahwa masalah bersihan jalan nafas tidak efektif belum teratasi selama pemberian 3 hari intervensi.

3) Gangguan Pertukaran Gas

Pada diagnosis ini mengalami penurunan kesadaran sehingga pasien

terpasang ventilator mode SIMV-PC. Evaluasi yang didapatkan pada saat implementasi hari pertama sampai dengan hari ketiga pasien tidak menunjukkan tanda-tanda peningkatan hasil lab masih menunjukkan alkalosis respiratorik dan metabolik dengan pasien penurunan kesadaran (tersedasi), kesadaran sopor.

4) Gangguan Mobilitas Fisik

Pada diagnosis ini menunjukkan adanya faktor dari proses penyakit yang dimana pasien yang menderita stroke hemoragik mengalami penurunan pada kekuatan ototnya yang dimana hasil evaluasi pada saat implementasi hari pertama sampai dengan hari ketiga didapatkan rentang gerak pasif, pasien dalam keadaan penurunan kesadaran dan hanya terbaring di tempat tidur. Hal ini menunjukkan belum ada peningkatan kekuatan otot pada ekstremitas yang mengalami kelemahan. Hosseini (2019) menyatakan bahwa terdapat peningkatan fungsi motorik pada ekstremitas atas dan bawah setelah pemberian terapi ROM pasif yang mulai terlihat di bulan pertama dan terus meningkat sampai bulan ketiga dilakukannya observasi.

5) Gangguan Integritas Kulit

Pada diagnosis ini evaluasi hasil dari implementasi hari pertama sampai hari ketiga masih terdapat luka decubitus pada sacrum grade 2 dan nampak lesi pada ekstremitas atas kanan dan kiri tetapi luka tersebut masih dilakukan perawatan luka. Hal ini menunjukkan gangguan integritas kulit belum teratasi dari evaluasi selama 3 hari

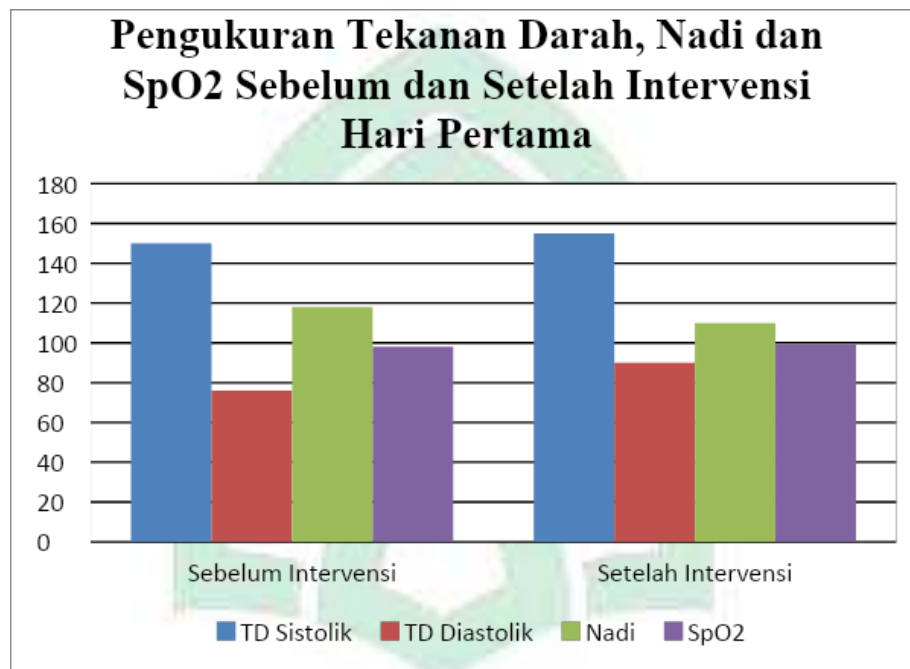
6) Resiko Infeksi

Pada diagnosis ini pasien terpasang tracheostomy, NGT dan infus, dengan hasil pemeriksaan lab WBC : $12.4 \times 10^3/UL$ dan NEUT : 96.4 %. Evaluasi implementasi hari pertama menunjukkan suhu pasien : $39,0^\circ C$ dan masih nampak terpasang tracheostomy, NGT dan infus. Pada hari kedua evaluasi implementasi menunjukkan hasil suhu : $38,5^\circ C$, masih nampak terpasang tracheostomy, NGT dan infus. Evaluasi implementasi hari ketiga menunjukkan hasil suhu $37,0^\circ C$. Hal ini menunjukkan suhu tubuh pasien mengalami peningkatan dan penurunan yang menunjukkan resiko infeksi

teratasi sebagian selama 3 hari.

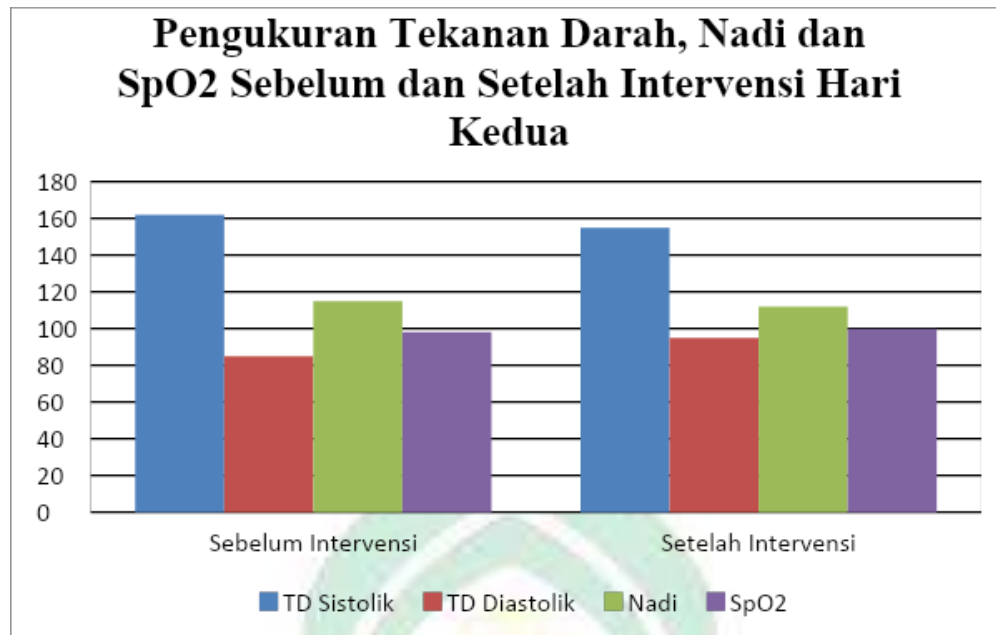
F. Analisis Evidence Based Practice In Nursing

Pada kasus ini, asuhan keperawatan pada pasien Tn. A dengan masalah *hemorrhagic stroke* dengan masalah penurunan kapasitas adaptif intrakranial diberikan intervensi ROM pasif selama 10 menit. Hal ini dilakukan pada saat dinas, dengan hasil pemantauan terjabarkan pada diagram berikut ini:



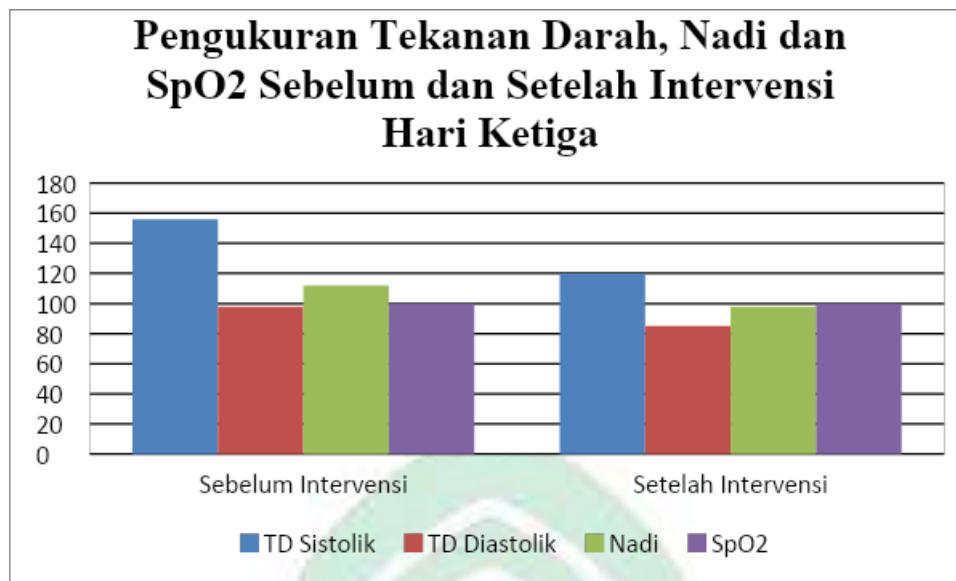
	TD Sistolik	TD Diastolik	Nadi	SPO2
Sebelum dilakukan intervensi H1	150	76	118	98
Sesudah dilakukan intervensi H1	155	90	110	99

Berdasarkan diagram diatas, presentase penurunan dan peningkatan tiap komponen sebelum dan sesudah dilakukan intervensi yaitu TD Sistolik terjadi peningkatan sebesar 3,33%, TD Diastolik terjadi peningkatan sebesar 18,4%, Nadi terjadi penurunan sebesar 6,77% dan SpO2 terjadi peningkatan sebesar 1,02%.



	TD Sistolik	TD Diastolik	Nadi	SPO2
Sebelum dilakukan intervensi H2	162	85	115	98
Sesudah dilakukan intervensi H2	155	95	112	100

Berdasarkan diagram diatas, persentase penurunan dan peningkatan tiap komponen sebelum dan sesudah dilakukan intervensi yaitu TD Sistolik terjadi penurunan sebesar 4,32%, TD Diastolik terjadi peningkatan sebesar 11,7%, Nadi terjadi penurunan sebesar 2,60% dan SpO2 terjadi peningkatan sebesar 2,04%.



	TD Sistolik	TD Diastolik	Nadi	SPO2
Sebelum dilakukan intervensi H2	156	98	112	100
Sesudah dilakukan intervensi H2	120	85	98	100

Berdasarkan diagram diatas, persentase penurunan dan peningkatan tiap komponen sebelum dan sesudah dilakukan intervensi yaitu TD Sistolik terjadi penurunan sebesar 23,0%, TD Diastolik terjadi penurunan sebesar 13,2%, Nadi terjadi penurunan sebesar 12,5%, dan SpO2 tidak terjadi perubahan.

Dari hasil analisis diatas pasien mengalami perubahan pada status hemodinamik yaitu tekanan darah, nadi dan saturasi oksigen seiring dengan berjalannya terapi non farmakologi yang diberikan dan didukung dengan intervensi *Range of Motion* (RoM) pasif. Setelah diberikan intervensi selama 3 hari berupa *Range of Motion* (RoM) pasif terjadi peningkatan dan penurunan, tetapi pada hari ke-3 terjadi kestabilan tekanan darah, nadi dan saturasi oksigen pada pasien. Hal ini menunjukkan bahwa penurunan kapasitas adaptif intrakranial pada klien membaik. salah satu indikator terhadap penilaian penurunan kapasitas adaptif intrakranial yaitu tingkat kesadaran membaik, tekanan darah membaik, dan saturasi oksigen membaik (Tim Pokja SDKI DPP PPNI, 2016).

Sejalan dengan penelitian yang dilakukan oleh Suwarly (2021), pengaruh mobilisasi progresif terhadap perubahan tekanan darah pada pasien stroke di ruangan ICU, saat tindakan intervensi *Range of Motion* (RoM) pasif diberikan pada ekstremitas atas dan ekstremitas bawah maka pembuluh darah menjadi elastis dan terjadi fase dilatasi pada pembuluh darah maka aliran darah menuju jantung menjadi lancar yang menyebabkan kerja jantung dalam memompa darah menjadi stabil. Hal ini sejalan dengan teori yang diungkapkan oleh Vollman (2017) bahwa mobilisasi progresif dapat meningkatkan fungsi kardiovaskuler, sehingga hal ini dapat meningkatkan sirkulasi vena perifer dan memperlancar peredaran darah serta berdampak pada perubahan tekanan darah, nadi dan saturasi oksigen dsb.

Sejalan pula dengan penelitian yang dilakukan oleh Astuti et al. (2022) mobilisasi progresif level 1 merupakan tindakan yang dilakukan RoM pasif. Mobilisasi dapat meningkatkan fungsi sistem respirasi seperti frekuensi dan kedalaman pernapasan, Mobilisasi dapat meningkatkan fungsi sistem respirasi seperti frekuensi dan kedalaman pernapasan, memaksimalkan ventilasi alveolar, menormalkan kerja pernapasan dan pengembangan diafragma. Hal ini membawa pengaruh terhadap transpor oksigen ke seluruh tubuh pasien (Agustin et al., 2020)

Sejalan pula dengan hasil penelitian Hartoyo et al. (2017), menunjukkan bahwa ada pengaruh mobilisasi progresif level 1 yaitu tindakan intervensi *Range of Motion* (RoM) bagian terhadap tekanan darah pada pasien kritis dengan penurunan kesadaran. Mobilisasi adalah kegiatan fundamental keperawatan yang membutuhkan pengetahuan dan keterampilan untuk menerapkan secara efektif untuk pasien kritis. Mobilisasi dapat menghasilkan outcome yang baik bagi pasien seperti meningkatkan pertukaran gas, mengurangi durasi penggunaan ventilator dan meningkatkan kemampuan fungsional jangka panjang.

Berdasarkan pada penelitian terdahulu dan studi kasus yang dilakukan, pemberian intervensi mobilisasi progresif level 1 efektif bagian tindakan intervensi *Range of Motion* (RoM) pasif dalam menstabilkan status hemodinamik pasien pada pasien stroke hemoragik. Untuk itu pada pasien stroke hemoragik, mobilisasi progresif level 1 penting dilakukan secara kontinyu, karena jika

dibiarkan dengan posisi yang sama dalam waktu yang lama akan menyebabkan menetapnya gravitasi equilibrium dari waktu ke waktu, akibatnya, pasien menjadi semakin kesulitan menyesuaikan perubahan posisi (Astuti et al., 2022)

Dengan demikian peneliti berasumsi bahwa terjadi perubahan status hemodinamik yaitu tekanan darah pada pasien *Stroke Hemoragik* dengan pasien penurunan kesadaran menggunakan intervensi *Range of Motion* (RoM) pasif *Range of Motion* (RoM) pasif selama tiga hari berturut-turut.

Dalam sebuah riwayat, cucu Nabi Muhammad SAW pernah terkena angin rihul ahmar sehingga keluar darah dari rongga hidungnya. Kemudian Malaikat Jibril datang menghampiri beliau. Akan tetapi saat Nabi SAW bertanya tentang adanya angin rihul ahmar, malaikat Jibril tidak menjawab dan malah menghilang.

Lantas Rasulullah SAW bersabda: " Barang siapa membaca doa Rihul Ahmar, walau sekali dalam seumur hidupnya, maka ia akan dijauhkan dari penyakit angin ahmar atau stroke."

Beberapa saat kemudian, Malaikat Jibril datang lagi mengajari doa rihul ahmar kepada Nabi SAW. Doa itu kemudian dibacakan kepada sang cucu. Atas izin Allah SWT, cucu Nabi SAW tersebut sembuh seketika.

Berikut bacaan doa rihul ahmar yang diajarkan Malaikat Jibril kepada Rasulullah SAW untuk menyembuhkan cucu beliau SAW:

من الريح الأحمر والدم الأسود والداء الكبر إني أعوذ بك اللهم

Terjemahnya:

"Ya Allah ya Tuhanku, lindungi aku dari angin merah dan lindungi aku dari darah hitam (stroke) dan dari jenis penyakit berat lainnya."

Stroke merupakan gangguan fungsi sistem saraf yang terjadi mendadak dan disebabkan oleh gangguan pembuluh darah di otak yang sifatnya *irreversible*. Yang artinya sifat sel tidak akan kembali ke fungsi normal, akan tetapi dapat dilakukan upaya untuk meningkatkan kualitas hidup. Salah satu cara untuk menjaga kualitas hidup pasien stroke yaitu dengan sering melakukan aktivitas fisik. Hal ini masuk kedalam proses rehabilitasi medik. Hal tersebut menunjukkan bahwa pasien dengan stroke memerlukan kesabaran dalam

melakukan aktivitas fisik dalam hal ini mobilisasi progresif *Range of Motion* (RoM) pasif. Agama juga mengajarkan kepada kita bahwa seseorang harus bersabar dalam setiap proses yang kita jalani dalam hal ini dalam melakukan aktivitas mobilisasi progresif *Range of Motion* (RoM) pasif dengan proses perubahan yang dialami yaitu dapat menstabilkan tekanan darah, nadi dan saturasi oksigen. Sebagaimana Allah SWT jelaskan dalam QS. Asy-Syura/42:32-33)

G. Keterbatasan

Keterbatasan dalam studi kasus ini yaitu kurangnya interaksi langsung dengan pasien karena kondisi pasien dalam keadaan terdasi sehingga tidak mengetahui respon langsung yang dirasakan pasien setelah dilakukan intervensi. Adapun keterbatasan lain dari studi kasus ini yaitu hanya dilakukan pada satu pasien dan sebaiknya intervensi ini dilakukan dari awal pasien masuk di ruangan sampai dengan pasien keluar untuk melihat efektivitas dari pemberian intervensi ini.



BAB VI

PENUTUP

A. Kesimpulan

Setelah melakukan asuhan keperawatan pada Tn. A dengan intervensi utama pemberian intervensi *Range of Motion* (RoM) pasif dengan masalah penurunan kapasitas adaptif intrakranial, maka dapat disimpulkan:

1. Berdasarkan pengkajian yang didapatkan pasien atas nama Tn. A dengan diagnosa medis stroke hemoragik usia 76 tahun berjenis kelamin laki-laki. Pasien penurunan kesadaran sejak 11 Agustus 2023 saat masuk di IGD RSUP Dr. Wahidin Sudirohusodo Makassar. Pasien datang dengan keluhan sakit kepala sejak siang akibat kecelakaan lalu lintas yang ditabrak mobil saat mengendarai motor. Pasien merupakan pasien rujukan dari RSUD Andi Makkasau Pare-pare. Pasien dilakukan tindakan op craniectomy dan mengalami penurunan kesadaran serta gagal napas sehingga di masukkan ke ICU.
2. Diagnosis keperawatan yang didapatkan pada kasus ini yaitu bersihan jalan napas tidak efektif berhubungan dengan hipersekresi jalan napas, pada gangguan pertukaran gas berhubungan dengan ketidakseimbangan ventilasi-perfusi, penurunan kapasitas adaptif intrakranial berhubungan dengan edema serebral, gangguan mobilitas fisik berhubungan dengan perubahan metabolisme, gangguan integritas kulit berhubungan dengan penurunan mobilitas, dan resiko infeksi
3. Intervensi keperawatan pada kasus ini yaitu pada bersihan jalan napas tidak efektif diberikan manajemen jalan nafas, pada gangguan pertukaran gas diberikan pemantauan respirasi, pada penurunan kapasitas adaptif intrakranial diberikan manajemen peningkatan tekanan intrakranial, pada gangguan mobilitas fisik diberikan dengan mobilisasi, pada gangguan integritas kulit diberikan perawatan luka dan pada resiko infeksi diberikan pencegahan infeksi.
4. Implementasi keperawatan dilakukan selama 3 hari, yaitu pada hari Rabu

23 Agustus 2023 – Jumat 25 Agustus 2023, pemberian intervensi *Range of Motion* (RoM) lebih difokuskan pada peneliti ini

5. Evaluasi keperawatan dilakukan pada setiap akhir dinas an dari keenam diagnosis yang diangkat hanya resiko infeksi yang teratasi sebagian. Pada saat pemberian intervensi *Range of Motion* (RoM) terjadi kestabilan status hemodinamik pasien
6. Terjadi kestabilan hemodinamik yaitu tekanan darah, nadi dan saturasi oksigen

Setelah pemberian *Range of Motion* (RoM) 23-25 Agustus 2023

B. Saran

1. Bagi profesi keperawatan karya akhir ini bisa dijadikan bahan referensi bagi perawat dalam memberikan asuhan keperawatan khususnya dalam pemberian terapi non farmakologis pada pasien hemoragik stroke
2. Bagi institusi Pendidikan penulisan ini diharapkan dapat dijadikan bahan referensi tambahan dalam pemberian asuhan keperawatan pada pasien hemoragik stroke. Perlu dilakukan penelitian yang lebih lanjut dengan kasus lain.



ABSTRAK

Nama : Nabila Rani Ashfaq, S.Kep
NIM : 70900122049
Judul : Analisis Asuhan Keperawatan Pada Pasien Stroke Hemoragik dengan Penurunan Kapasitas Adaptif Intrakranial Menggunakan Intervensi *Range of Motion* (RoM) Di Ruang ICU RSUP. Dr Wahidin Sudirohusodo Makassar.

Latar Belakang: Berdasarkan data World Health Organization, (2021) setiap tahun terdapat 13,7 juta kasus terbaru akibat stroke dan kematian akibat penyakit stroke sekitar 5,5 juta. Diperkirakan 70% stroke terjadi di negara-negara yang memiliki penghasilan rendah dan menengah termasuk di negara Indonesia. Berdasarkan data Riset kesehatan dasar tahun 2018 prevalensi stroke tertinggi terdapat di Sulawesi Selatan (10,6%). Stroke hemoragik adalah stroke yang diakibatkan oleh pecahnya pembuluh darah di otak, yang mengakibatkan iskemia dan hipoksia hilir. Salah satu intervensi yang dapat dilakukan untuk mengatasi penurunan kapasitas adaptif intrakranial adalah dengan melakukan *Range of Motion* (RoM). **Tujuan** penulisan adalah Melakukan analisis asuhan keperawatan pada pasien *stroke hemoragik* dengan penurunan kapasitas adaptif intrakranial menggunakan intervensi *Range Of Motion* (RoM) pasif di RSUP. Dr Wahidin Sudirohusodo Makassar. **Metode** yang digunakan adalah studi kasus dengan Teknik pengumpulan data melalui observasi, wawancara, pemeriksaan fisik dan dokumentasi. Penatalaksanaan *Range of Motion* (RoM) pasif dua kali dalam sehari selama 3 hari pemberian. **Hasil** penelitian menunjukkan bahwa mobilisasi progresif *Range of Motion* (RoM) kali dalam sehari selama 3 hari sebelum dan sesudah intervensi didapatkan bahwa *Range of Motion* (RoM) pasif dapat digunakan untuk menstabilkan hemodinamik tekanan darah, nadi dan saturasi oksigen. **Kesimpulan** berdasarkan hasil studi kasus yang dilakukan menyatakan bahwa penerapan *Range of Motion* (RoM) pasif yang dilaksanakan dua kali dalam sehari, menunjukkan bahwa pada hari ketiga implementasi memberikan hasil status hemodinamik stabil dalam hal ini tekanan darah membaik, saturasi oksigen meningkat dan nadi dalam batas normal, hal ini mengindikasikan bahwa *Range of Motion* (RoM) pasif efektif dilakukan pada pasien yang mengalami masalah terhadap penurunan kapasitas adaptif intrakranial.

Kata kunci: Stroke Hemoragik, *Range of Motion* (RoM), Tekanan darah, Nadi, Saturasi Oksigen

ABSTRACT

Name : Nabila Rani Ashfaq, S.Kep
NIM : 70900122049
Title : Analysis of Nursing Care for Hemorrhagic Stroke Patients with Decreased Intracranial Adaptive Capacity Using Range of Motion (RoM) Intervention in the ICU Room at RSUP. Dr. Wahidin Sudirohusodo Makassar

Background: Based on data from the World Health Organization, (2021) every year there are 13.7 million new cases of stroke and around 5.5 million deaths due to stroke. It is estimated that 70% of strokes occur in low and middle income countries, including Indonesia. Based on basic health research data in 2018, the highest prevalence of stroke was in South Sulawesi (10.6%). Hemorrhagic stroke is a stroke caused by rupture of blood vessels in the brain, resulting in downstream ischemia and hypoxia. One intervention that can be carried out to overcome the decrease in intracranial adaptive capacity is to carry out Range of Motion (RoM). **Objective:** The writing is to conduct an analysis of nursing care for hemorrhagic stroke patients with reduced intracranial adaptive capacity using passive Range of Motion (RoM) intervention at RSUP. Dr Wahidin Sudirohusodo Makassar. **Method:** The method used is a case study with data collection techniques through observation, interviews, physical examination and documentation. Management of passive Range of Motion (RoM) twice a day for 3 days of administration. **Results:** Research shows that progressive mobilization of Range of Motion (RoM) times a day for 3 days before and after intervention shows that passive Range of Motion (RoM) can be used to stabilize the hemodynamics of blood pressure, pulse and oxygen saturation. **Conclusion:** Based on the results of the case study conducted, it states that the application of passive Range of Motion (RoM) which is carried out twice a day, ~~shows that on the third day of implementation it produces stable hemodynamic status results in this case the blood pressure improves, oxygen saturation increases and the pulse is within limits. normal, this indicates that passive Range of Motion (RoM) is effective in patients who experience problems with decreased intracranial adaptive capacity.~~

Keywords: Hemorrhagic Stroke, Range of Motion (RoM), Blood pressure, Pulse, Oxygen Saturation

DAFTAR PUSTAKA

- Andriani, Dian, Annisa Fitria Nigusyanti, Ayu Nalaratih, Desty Yuliawati, Fani Afifah, Fauzanillah Fauzanillah, Fidiyanti Amatilah, Dedi Supriadi, and Andan Firmansyah. 2022. "Pengaruh Range of Motion (ROM) Terhadap Peningkatan Kekuatan Otot Pada Pasien Stroke." *Indogenius* 1 (1): 34–41. <https://doi.org/10.56359/igj.v1i1.59>.
- Anik, Sri. 2023. *Layanan Keperawatan Intensif (Ruang ICU &OK)*. Jambi: PT.Sonpedia Publishing Indonesia.
- Arum. 2015. *Stroke , Kenali, Cegah Dan Obati*. Notebook.
- Astuti. 2022. "Mobilisasi Progresif Level 1 Menstabilkan Tekanan Darah Dan Saturasi Oksigen Pasien Stroke." *Kajian Ilmiah Problem Kesehatan*, 599–606.
- Batticaca. 2018. *Asuhan Keperawatan Klien Dengan Gangguan Sistem Persarafan*. Salemba Medika.
- Daulay. 2021. "Pengaruh Latihan Range Of Motion (ROM) Pasif Terhadap Kekuatan Otot Dan Rentang Gerak Sendi Ekstremitas Pada Pasien Pasca Stroke." *Jurnal Kesehatan Ilmiah Indonesia*, 6(1).
- Dewi. 2020. "Pengaruh Suction Dan Posisi Semi Fowler Terhadap Perubahan Saturasi Oksigen Pada Pasien Yang Terpasang Endotrakeal Tube." *Binawan Student Journal*, 347–52.
- Firmansyah. 2021. *Keperawatan Kegawatdaruratan Dan Kebencanaan*. Media Sains Indonesia.

- Hutagalung. 2019. *Panduan Lengkap Stroke Mencegah, Mengobati Dan Menyembuhkan*. Nusa Media.
- Kurniati. 2014. *Asuhan Keperawatan Panduan Lengkap Menjadi Perawat Profesional Jilid 2*. Prestasi Pustakarya.
- Mugi. 2017. “Pengaruh Mobilisasi Progresif Level 1 Terhadap Tekanan Darah Dan Saturasi Oksigen Pasien Kritis Dengan Penurunan Kesadaran.” *Jurnal Perawat Indonesia*.
- Muttaqin. 2020. *Buku Ajar Asuhan Keperawatan Klien Dengan Gangguan Sistem Pernapasan*. Salemba Medika.
- Nursalam. 2017. *Metodologi Penelitian Ilmu Keperawatan*. Salemba Medika.
- Padang. 2019. *Asuhan Keperawatan Pasien Dengan Stroke Hemoragik Di Ruang Stroke Center RSUD Abdul Wahab Sjahrane Samarinda*. Samarinda: Keperawatan Samarinda.
- Padila. 2014. *Asuhan Keperawatan Penyakit Dalam*. Nuha Medika.
- Radaningtyas. 2018. “Accident Hemoragik Dengan Masalah KEperawatan,” 1–4.
- Riskesdas. 2018. “Badan Penelitian Dan Pengembangan Kesehatan Kementerian RI Tahun 2018.” 2018.
- Saputra. 2023. *Keperawatan Gawat Darurat Dan Manajemen Bencana*. Pradina Pustaka.
- Setiawan. 2020. “Diagnosis Dan Tatalaksana Stroke Hemoragik.” *Jurnal Medika Utama*, 402–6.

Suwarly. 2021. "Pengaruh Mobilisasi Progresif Terhadap Perubahan Tekanan Darah Pada Pasien Stroke Di Ruang ICU." *Jambura Journal*.

Tim Pokja SDKI DPP PPNI. 2017. *Standar Diagnosis Keperawatan Indonesia; Definisi Dan Indikator Diagnostik*. Jakarta Selatan: DPP PPNI.

Tim Pokja SIKI DPP PPNI. 2018. *Standar Intervensi Keperawatan Indonesia*. Jakarta Selatan: Dewan Pengurus Pusat Persatuan Perawat Nasional Indonesia.

Tim Pokja SLKI DPP PPNI. 2018. *Standar Luaran Keperawatan Indonesia*. Jakarta Selatan: Dewan Pengurus Pusat Persatuan Perawat Nasional Indonesia.

Vike. 2023. *Bunga Rampai Pemeriksaan Fisik*. Jawa Tengah: PT Media Pustaka Indo.

Yuyun. 2015. *Deteksi Dini Stroke Iskemia Dengan Pemeriksaan Ultrasonografi Vaskular Dan Variasi Genetika*. Universitas Brawijaya Press.



Lampiran SOP ROM Pasif

A. Pengertian *Range of Motion (ROM)*

Range of motion atau rentang gerak merupakan jumlah maksimum gerakan yang mungkin dilakukan sendi pada salah satu dari tiga potongan tubuh: sagital, frontal, dan transfersal. Potongan sagital adalah garis yang melewati tubuh dari depan kebelakang, membagi tubuh menjadi bagian kiri dan kanan. Potongan frontal melewati tubuh dari sisi kesisi dan membagi tubuh menjadi bagian depan dan belakang. Potongan transfersal adalah garis horizontal yang membagi tubuh menjadi bagian atas dan bawah.

Latihan *range of motion (ROM)* adalah latihan yang dilakukan untuk mempertahankan atau memperbaiki tingkat kesempurnaan kemampuan menggerakkan persendian secara normal dan lengkap untuk meningkatkan massa otot dan tonus otot (Potter & Perry, 2005)

B. Tujuan ROM

1. Mempertahankan atau memelihara kekuatan otot
2. Memelihara mobilitas persendian
3. Merangsang sirkulasi darah
4. Mencegah kelainan bentuk
5. Mempertahankan fungsi jantung dan pernapasan
6. Memperlancar eliminasi Alvi dan Urin
7. Mengembalikan aktivitas tertentu sehingga pasien dapat kembali normal dan atau dapat memenuhi kebutuhan gerak harian
8. Memberi kesempatan perawat dan pasien untuk berinteraksi atau berkomunikasi

C. Manfaat ROM

1. Memperbaiki tonus otot
2. Meningkatkan mobilisasi sendi
3. Memperbaiki toleransi otot untuk latihan
4. Meningkatkan massa otot
5. Mengurangi kehilangan tulang

D. Macam-macam ROM

1. ROM Pasif

Latihan ROM pasif adalah latihan ROM yang dilakukan klien dengan bantuan perawat atau keluarga pada setiap gerakan ROM. Indikasi latihan pasif adalah pasien semi-koma dan tidak sadar, pasien dengan keterbatasan mobilisasi, tidak mampu melakukan beberapa atau semua latihan rentang gerak dengan mandiri, pasien tirah baring total atau pasien dengan paralisis ekstermitas total (Suratun, dkk, 2008). Rentang gerak pasif ini berguna untuk menjaga kelenturan otot-otot dan persendian dengan menggerakkan otot orang lain secara pasif misalnya perawat mengangkat dan menggerakkan kaki pasien

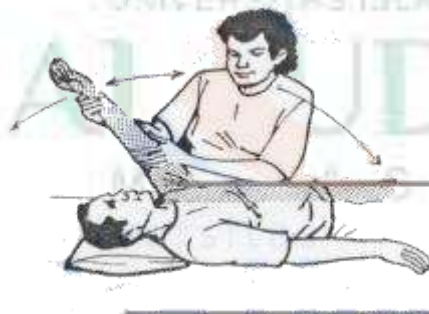2. ROM Aktif

Latihan ROM aktif adalah Perawat memberikan motivasi, dan membimbing klien dalam melaksanakan pergerakan sendi secara mandiri sesuai dengan rentang gerak sendi normal. Hal ini untuk melatih kelenturan dan kekuatan otot serta sendi dengan cara menggunakan otot ototnya secara aktif

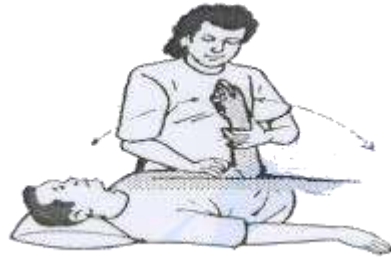E. Teknik Gerakan ROM pasif

1. Latihan pasif anggota gerak atas (Latihan ini di bantu oleh perawat, terapis atau keluarga)

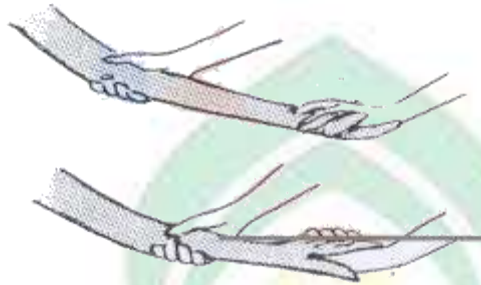
a. Gerakan menekuk dan meluruskan sendi bahu



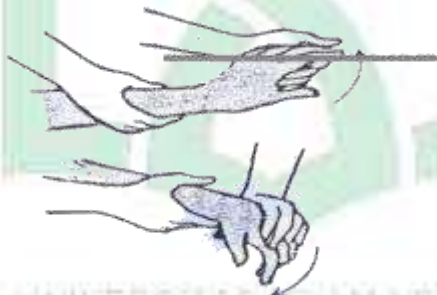b. Gerakan menekuk dan meluruskan siku



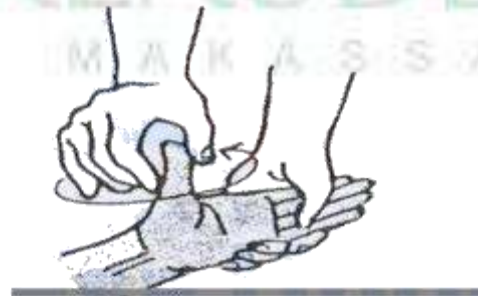c. Gerakan memutar pergelangan tangan



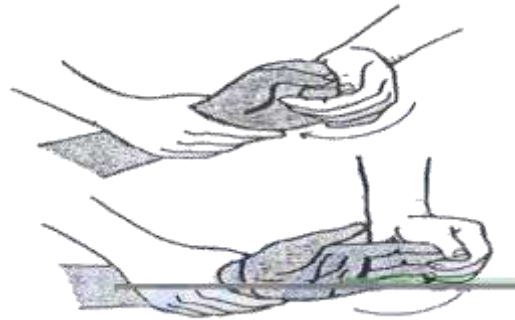
d. Gerakan menekuk dan meluruskan pergelangan tangan



e. Gerakan memutar ibu jari

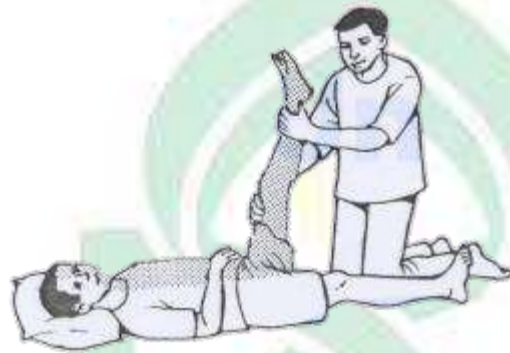

f. Gerakan menekuk dan meluruskan jari-jari tangan

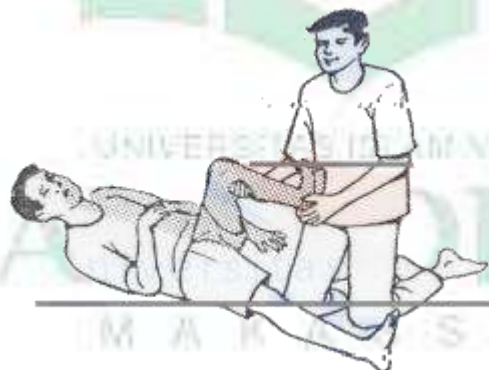

2. Latihan Pasif Anggota Gerak Bawah

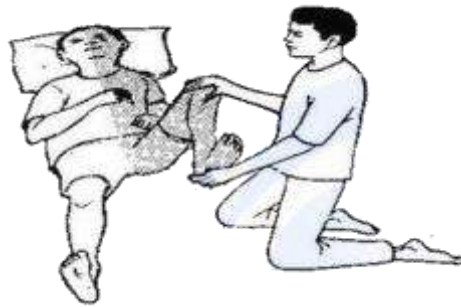- a. Gerakan menekuk dan meluruskan pangkal paha



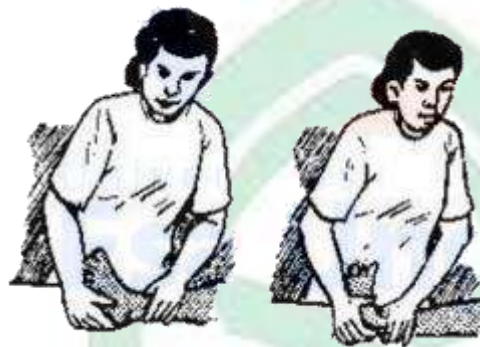- b. Gerakan menekuk dan meluruskan lutut



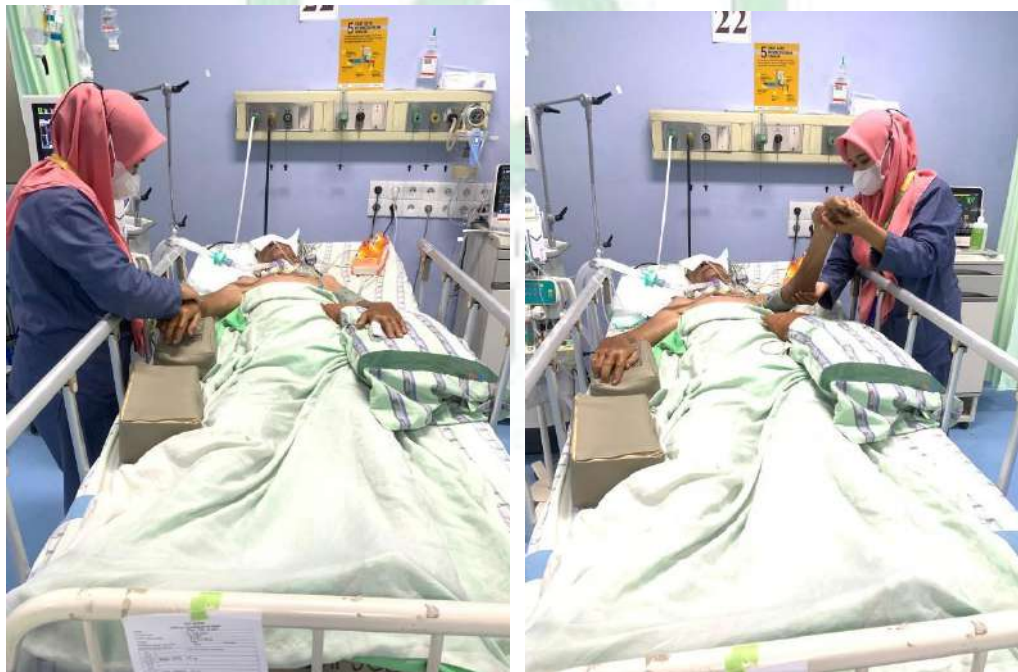- c. Gerakan untuk pangkal paha



d. Gerakan memutar pergelangan kaki



Lampiran dokumentasi penelitian



PENGARUH MOBILISASI PROGRESIF LEVEL I TERHADAP TEKANAN DARAH DAN SATURASI OKSIGEN PASIEN KRITIS DENGAN PENURUNAN KESADARAN

Mugi Hartoyo¹; Shobirun¹; Budiayati¹; Rizqi Rachmilia²

¹Jurusan Keperawatan, Poltekkes Kemenkes Semarang

²Laboran Jurusan Keperawatan

Abstrak

Pasien yang dirawat di ruang *Intensive Care Unit* (ICU) merupakan pasien kritis yang dalam keadaan terancam jiwa karena kegagalan atau disfungsi pada satu atau multipel organ yang disertai gangguan hemodinamik. Pasien kritis dalam keadaan penurunan kesadaran memiliki keterbatasan dalam mobilisasi, yang berdampak terhadap tekanan darah dan saturasi oksigen yang tidak stabil. Salah satu intervensi yang dapat dilakukan untuk menangani hal tersebut dengan mobilisasi progresif level I berupa *head of bed*, ROM, dan rotasi lateral. Penelitian ini bertujuan untuk mengetahui pengaruh mobilisasi progresif level I terhadap tekanan darah dan saturasi oksigen pada pasien kritis dengan penurunan kesadaran di ruang ICU. Metode penelitian ini menggunakan *pra eksperimental* dengan rancangan *pre-test and post-test one group design*. Responden penelitian ditetapkan dengan *nonprobability sampling* dengan metode total sampling. Penelitian dilaksanakan di ruang ICU pada 15 responden yang terdiri dari 10 responden perempuan dan 5 responden laki-laki dan memenuhi kriteria inklusi. Uji *dependent t-test* menunjukkan ada pengaruh mobilisasi progresif level I terhadap tekanan darah sistolik ($p = 0,024$), tekanan diastolik ($p = 0,002$), dan saturasi oksigen ($p = 0,000$). Mobilisasi Progresif Level I dapat meningkatkan tekanan darah dan saturasi oksigen pada pasien kritis dengan penurunan kesadaran. Mobilisasi Progresif Level I dapat dijadikan salah satu intervensi keperawatan untuk meningkatkan tekanan darah dan saturasi oksigen pasien kritis dengan penurunan kesadaran dengan tekanan darah di bawah normal.

Kata kunci: Mobilisasi progresif level I, tekanan darah, saturasi oksigen, pasien kritis.

Abstract

The effect of progressive level I mobilization on blood pressure and oxygen saturation in critical patients with decreased awareness. Patients who are treated in the Intensive Care Unit (ICU) are critical patients who are in danger of failure or dysfunction in one or multiple organs accompanied by hemodynamic disturbances. Critical patients in a state of reduced consciousness have limitations in mobilization, which have an impact on blood pressure and unstable oxygen saturation. One intervention that can be done to deal with this is with progressive level I mobilization in the form of head of bed, ROM, and lateral rotation. This study aims to determine the effect of progressive level I mobilization on blood pressure and oxygen saturation in critical patients with decreased awareness in the ICU. This research method uses pre-experimental design with pre-test and post-test one group design. Research respondents were determined by non-probability sampling with total sampling method. The study was conducted in the ICU room in 15 respondents consisting of 10 female respondents and 5 male respondents and met the inclusion criteria. The dependent t-test showed that there was an effect of progressive level I mobilization on systolic blood pressure ($p = 0.024$), diastolic pressure ($p = 0.002$), and oxygen saturation ($p = 0.000$). Level I Progressive Mobilization can increase blood pressure and oxygen saturation in critical patients with decreased consciousness. Level I Progressive Mobilization can be used as one of the nursing interventions to increase blood pressure and oxygen saturation of critical patients with decreased consciousness with below normal blood pressure.

Keywords: Progressive level I mobilization, blood pressure, oxygen saturation, critical patients.

Pendahuluan

Pasien yang dirawat di ruang *Intensive Care Unit* (ICU) adalah pasien dalam keadaan terancam jiwanya karena kegagalan satu atau multipel organ yang disertai gangguan hemodinamik dan masih

ada kemungkinan dapat disembuhkan kembali melalui perawatan, pemantauan dan pengobatan intensif (Setiyawan, 2016). Pemantauan hemodinamik sangat penting karena dapat digunakan untuk mengenali syok sedini

DAFTAR RIWAYAT HIDUP



Nabila Rani Ashfaq, S.Kep anak tunggal dari buah cinta dan kasih sayang antara Ayahanda Ir. Ashfaq Munir dengan Ibunda Ir. Rosdiana. Lahir pada 28 April 2001 di Makassar, Sulawesi Selatan. Telah menempuh pendidikan di TK Aisyiah Makassar pada tahun 2005-2006 kemudian lanjut di SD Negeri Melayu Makassar pada tahun 2006-2012, kemudian melanjutkan pendidikannya di SMP Negeri 7 Makassar pada tahun 2012-2015, dan selanjutnya SMA Negeri 4 Makassar pada tahun 2015-2018. Pada tahun 2018 peneliti lulus lewat jalur UMM pada Jurusan Keperawatan Fakultas Kedokteran Dan Ilmu Kesehatan, Universitas Islam Negeri Alauddin Makassar (UIN), Program Strata Satu (S1) dan pada tahun 2022 melanjutkan jenjang Pendidikan profesi Ners UIN Alauddin Makassar. Syukur alhamdulillah berkat pertolongan Allah SWT, perjuangan keras dan disertai iringan doa dari kedua orang tua, keluarga serta rekan-rekan yang dapat membantu penulis hingga dapat menyelesaikan pendidikan dan berhasil dan berhasil menyusun Karya Tulis Akhir (KTA) Profesi Ners yang berjudul “Analisis Asuhan Keperawatan Pada Pasien Stroke Hemoragik Dengan Penurunan Kapasitas Adaptif Intrakranial Menggunakan Intervensi Range Of Motion (RoM) Pasif Di RSUP. Dr Wahidin Sudirohusodo Makassar”. Penulis tidak begitu banyak aktif dalam organisasi, pada masa SMP mengikuti ekstrakurikuler karate, pada masa SMA penulis bergabung ekstrakurikuler perkusi. Saat di perguruan tinggi penulis bergabung di Himpunan Mahasiswa Jurusan (HMJ) Keperawatan UIN Alauddin Makassar sebagai anggota divisi Penelitian dan Pengembangan 2020-2021.